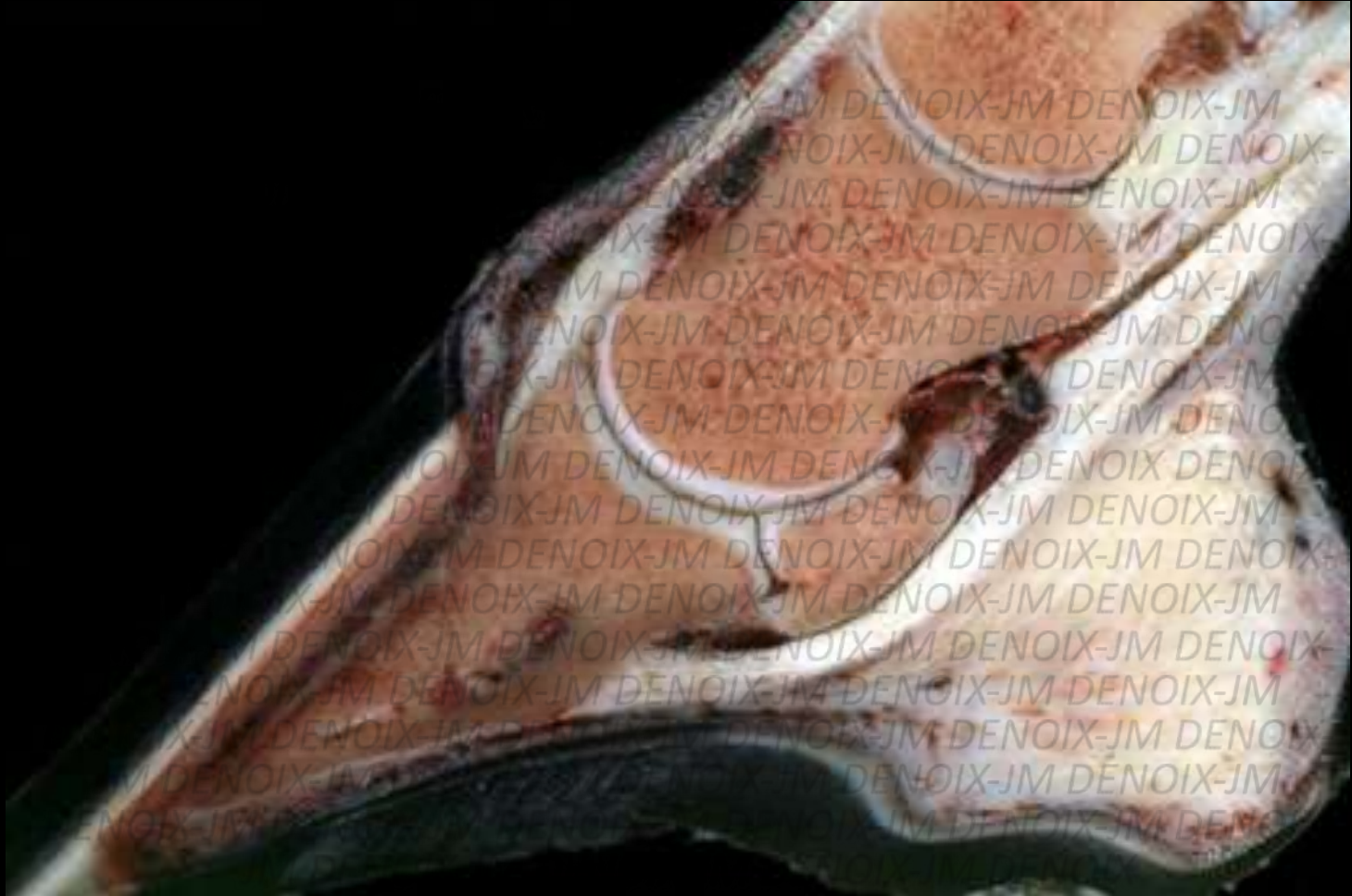


GESTION DES FOURBURES: ACTUALITÉS, NOUVEAUTÉS?



Hélène PASQUET

Docteur vétérinaire

DESV pathologie locomotrice des équidés, certifiée ISELP

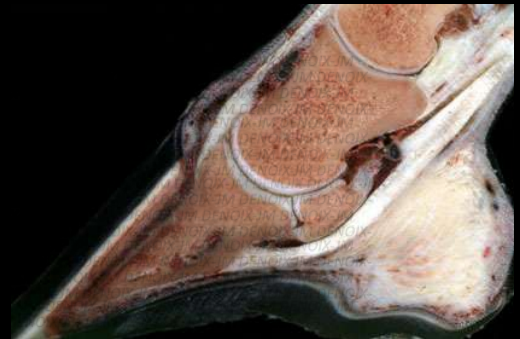DE de cinésiologie, physiothérapie et réadaptation fonctionnelle-option équidés



GESTION DES FOURBURES: ACTUALITÉS, NOUVEAUTÉS?

CONTEXTE

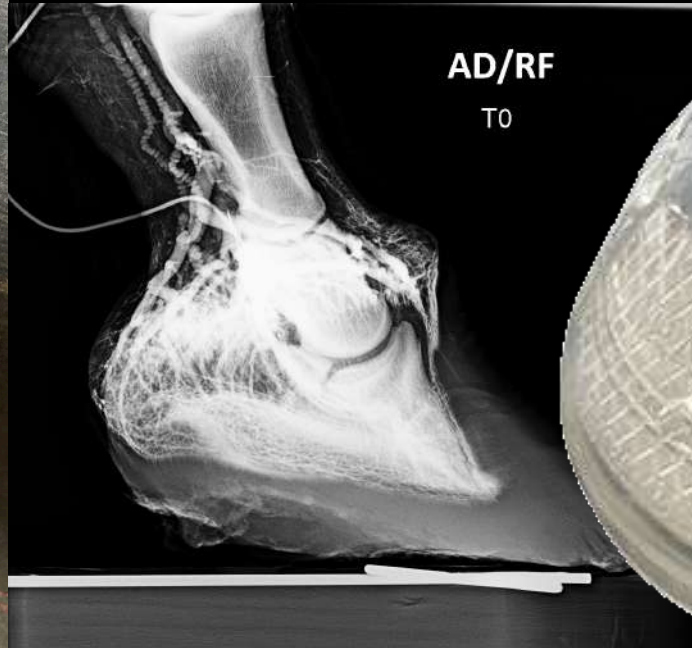

Affection grave engageant le pronostic vital
Affection chronique altérant le confort de vie
Coûts de gestion très variés en fonction de la méthode choisie



ANCIENNES TECHNIQUES

VS

»NOUVEAUTÉS »



GESTION DES FOURBURES: ACTUALITÉS, NOUVEAUTÉS?


CONTEXTE

Différentes causes:

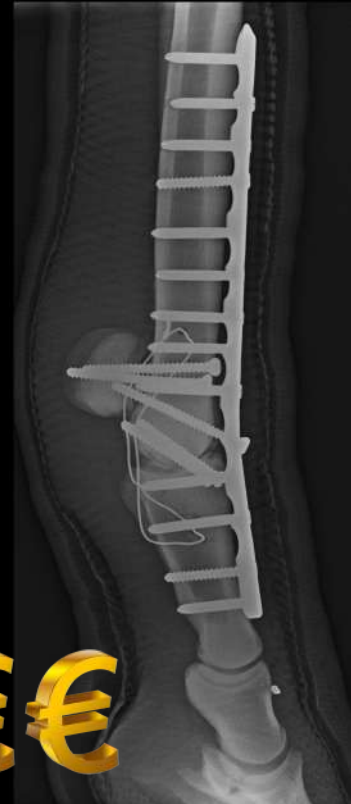
- Métaboliques (SME, cushing)



- Endotoxémie (métrite, diarrhée, colique, pneumonie...)
 - Suppression d'appui/fourbure sur membre controlatéral
- Complication +++ chirurgies ostéosynthèse



Pronostic sombre
Fourbures à distance sur
chirurgie d'ostéosynthèse
(15 jours post op)



GESTION DES FOURBURES: ACTUALITÉS, NOUVEAUTÉS?

CONTEXTE

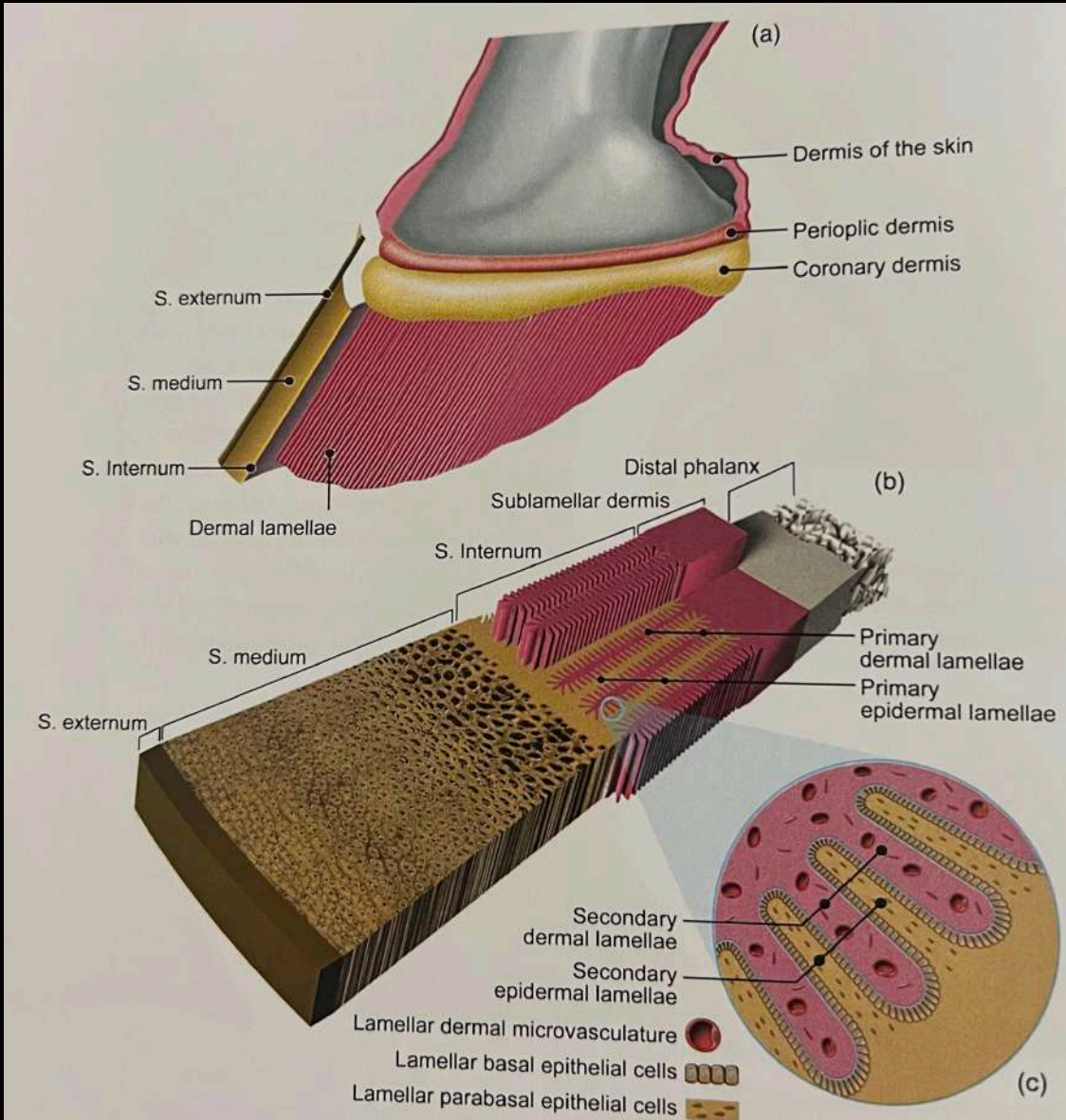
De Equine laminitis, Belknap J.

APPAREIL SUSPENSEUR DE LA PHALANGE DISTALE



Inflammation
Toxines (MMP)

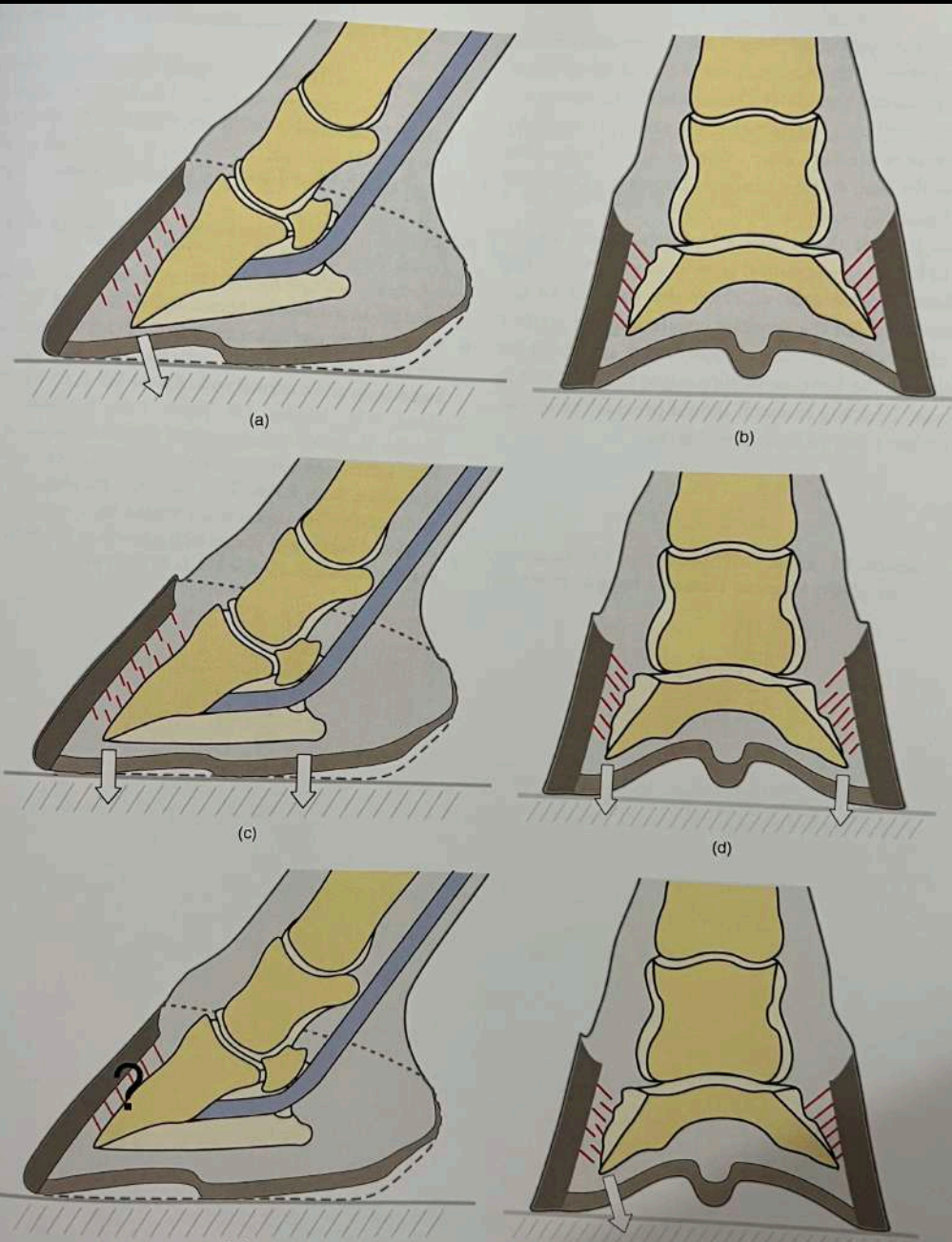
DESENGRENNEMENT DE LA LAME BASALE EPITHELIALE ET DE LA MEMBRANE BASALE



GESTION DES FOURBURES: ACTUALITÉS, NOUVEAUTÉS?

CONTEXTE

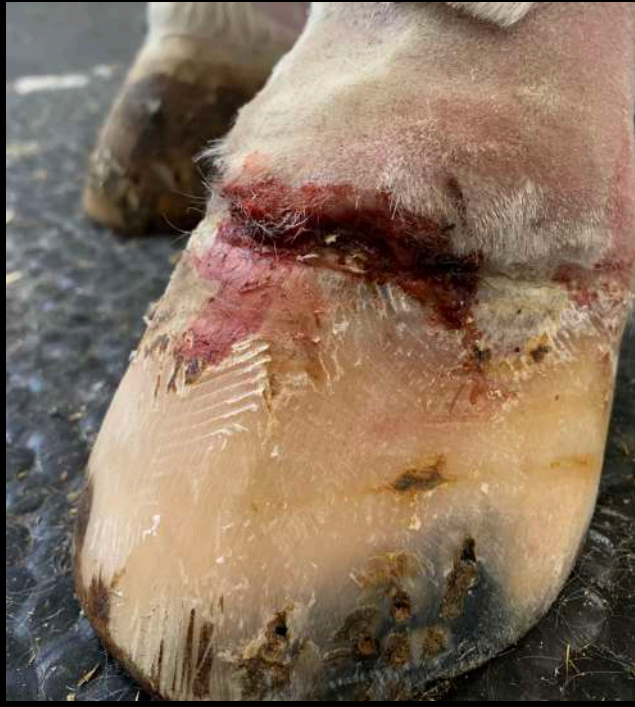DIFFERENTS TYPES DE
DEPLACEMENTS DE LA PHALANGE
DISTALE



GESTION DES FOURBURES: ACTUALITÉS, NOUVEAUTÉS?

DIAGNOSTIC

PRÉSENTATION CLINIQUE

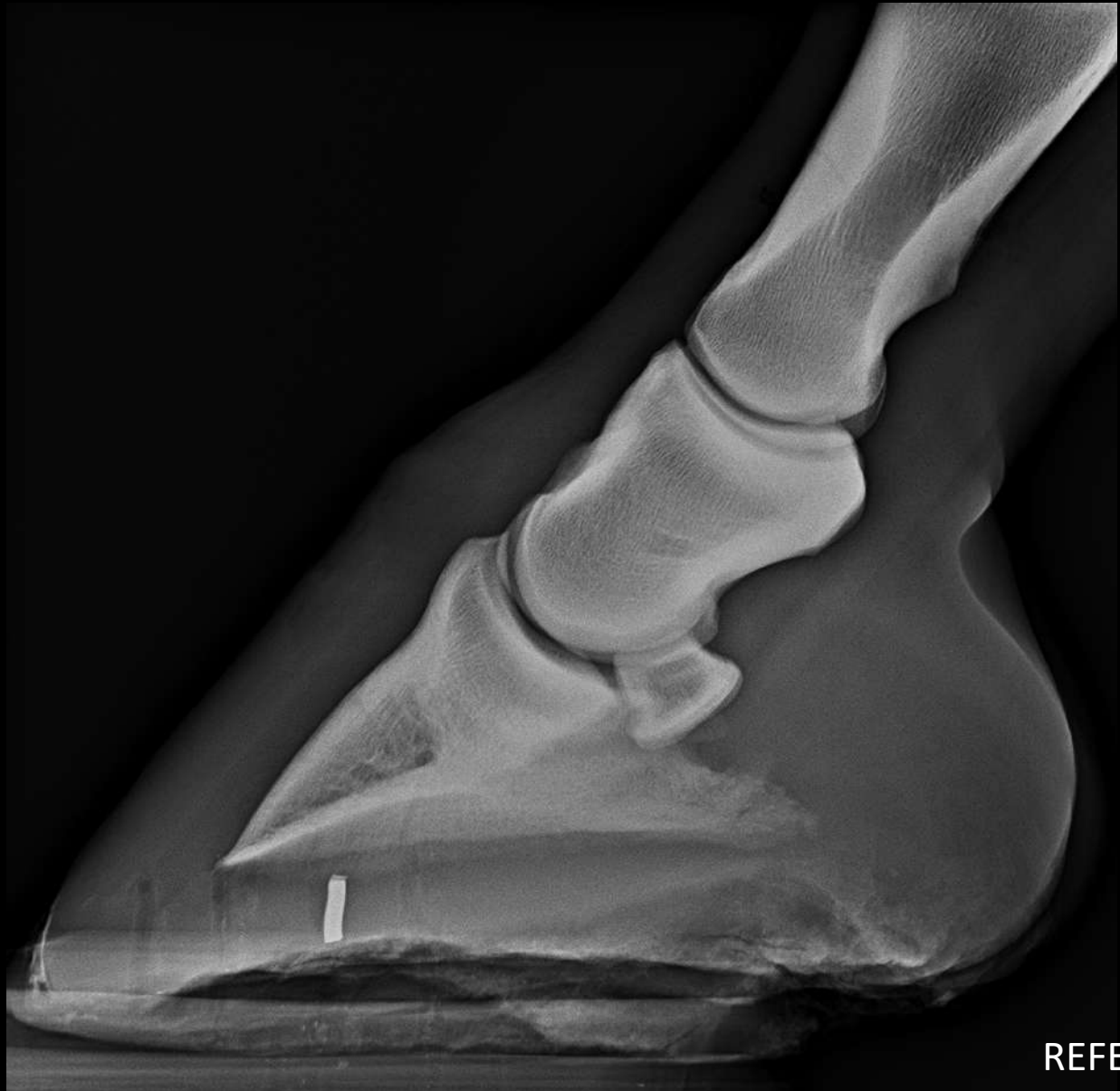

De Equine laminitis, Belknap J.

GESTION DES FOURBURES: ACTUALITÉS, NOUVEAUTÉS?

DIAGNOSTIC

IMAGERIE

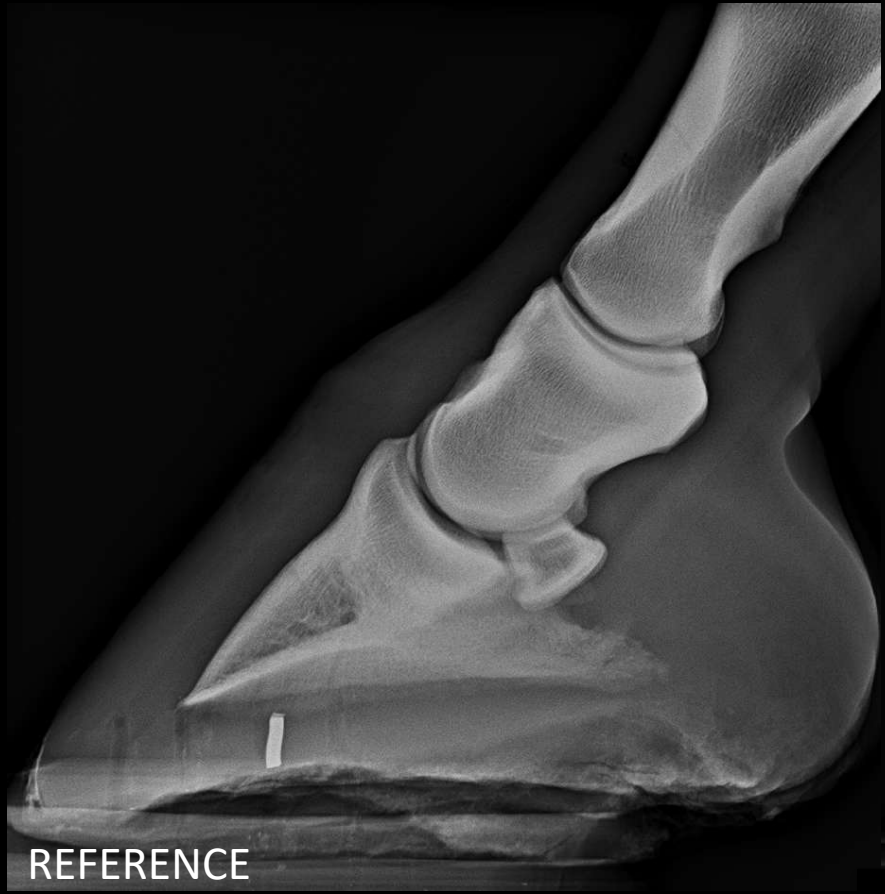

REFERENCE

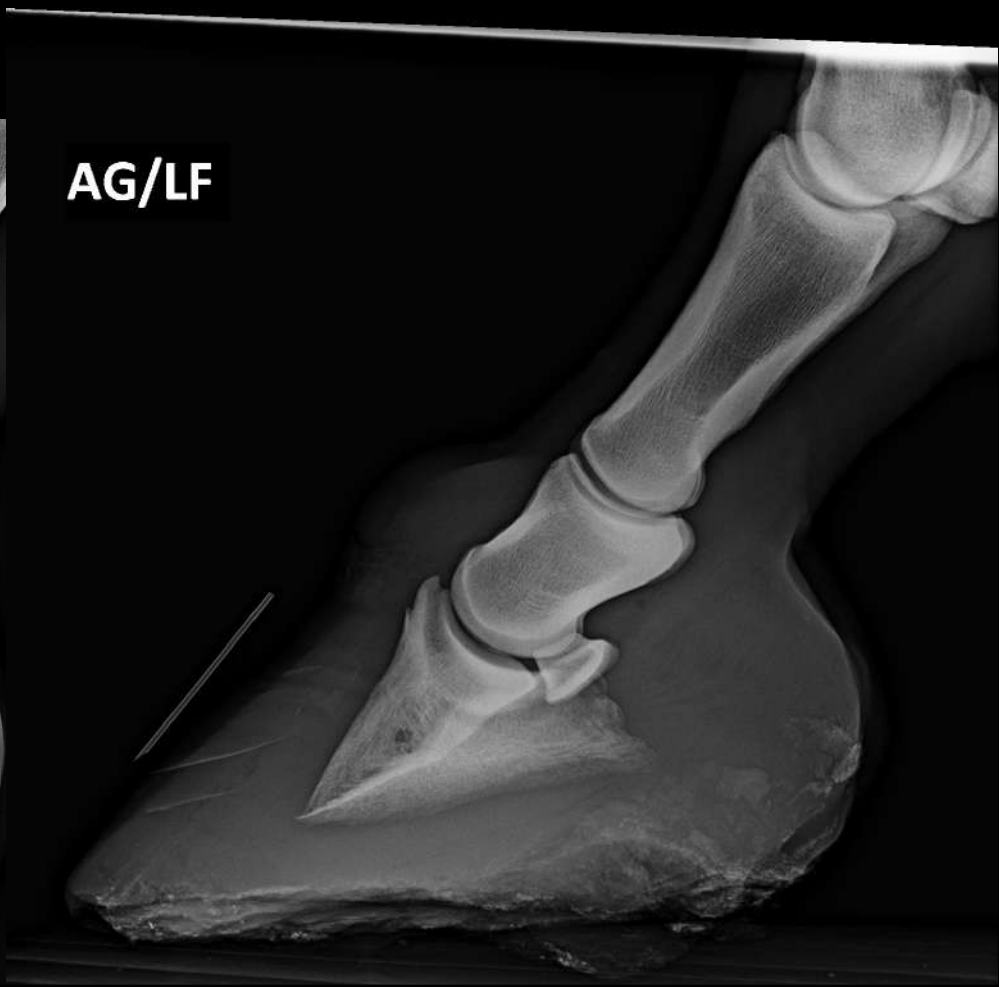GESTION DES FOURBURES: ACTUALITÉS, NOUVEAUTÉS?

DIAGNOSTIC

IMAGERIE



REFERENCE



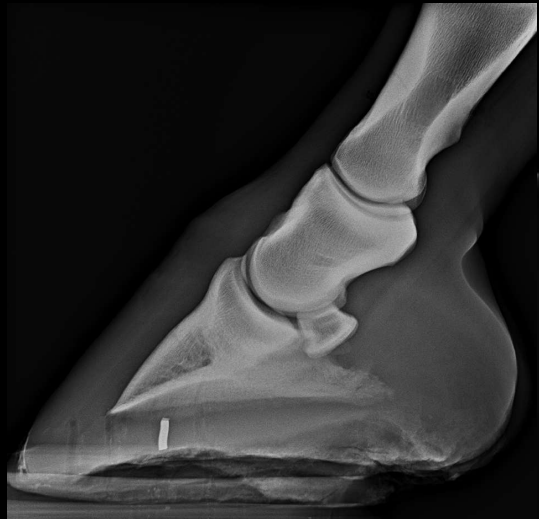AG/LF

Epaississement distal du podophylle

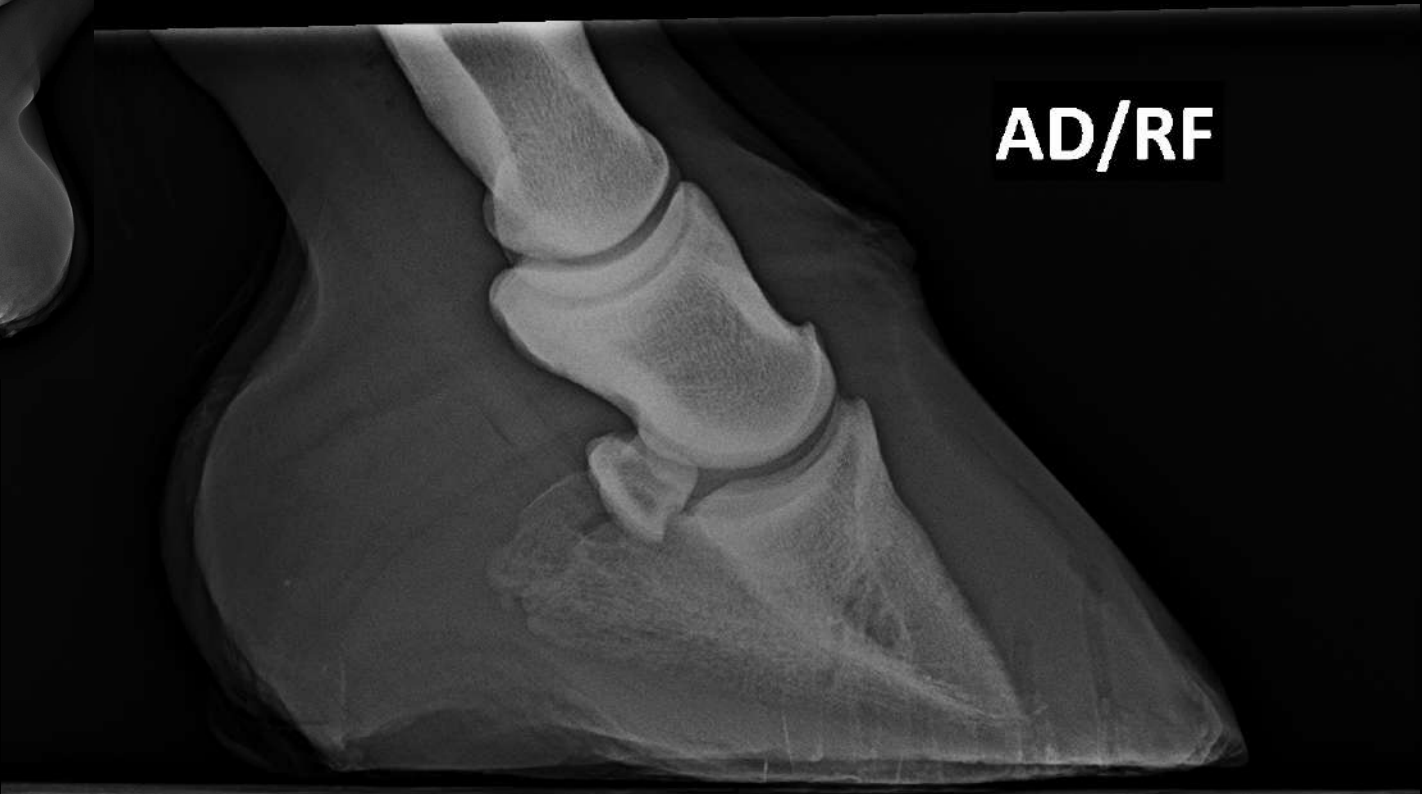GESTION DES FOURBURES: ACTUALITÉS, NOUVEAUTÉS?

DIAGNOSTIC

IMAGERIE



REFERENCE



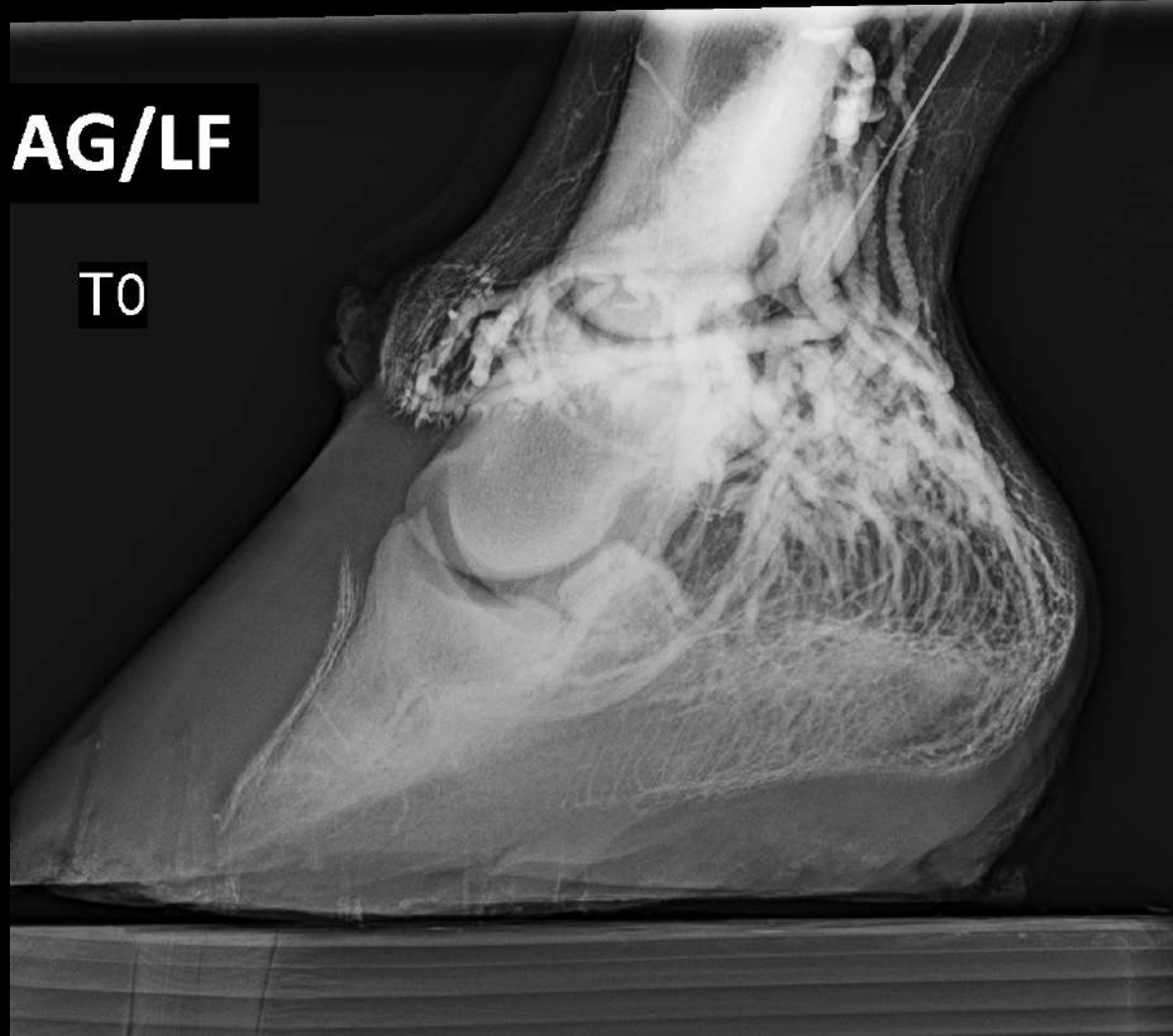
AD/RF

Epaissement distal du podophylle
Descente à plat

GESTION DES FOURBURES: ACTUALITÉS, NOUVEAUTÉS?

DIAGNOSTIC

IMAGERIE: VEINOGRAMME



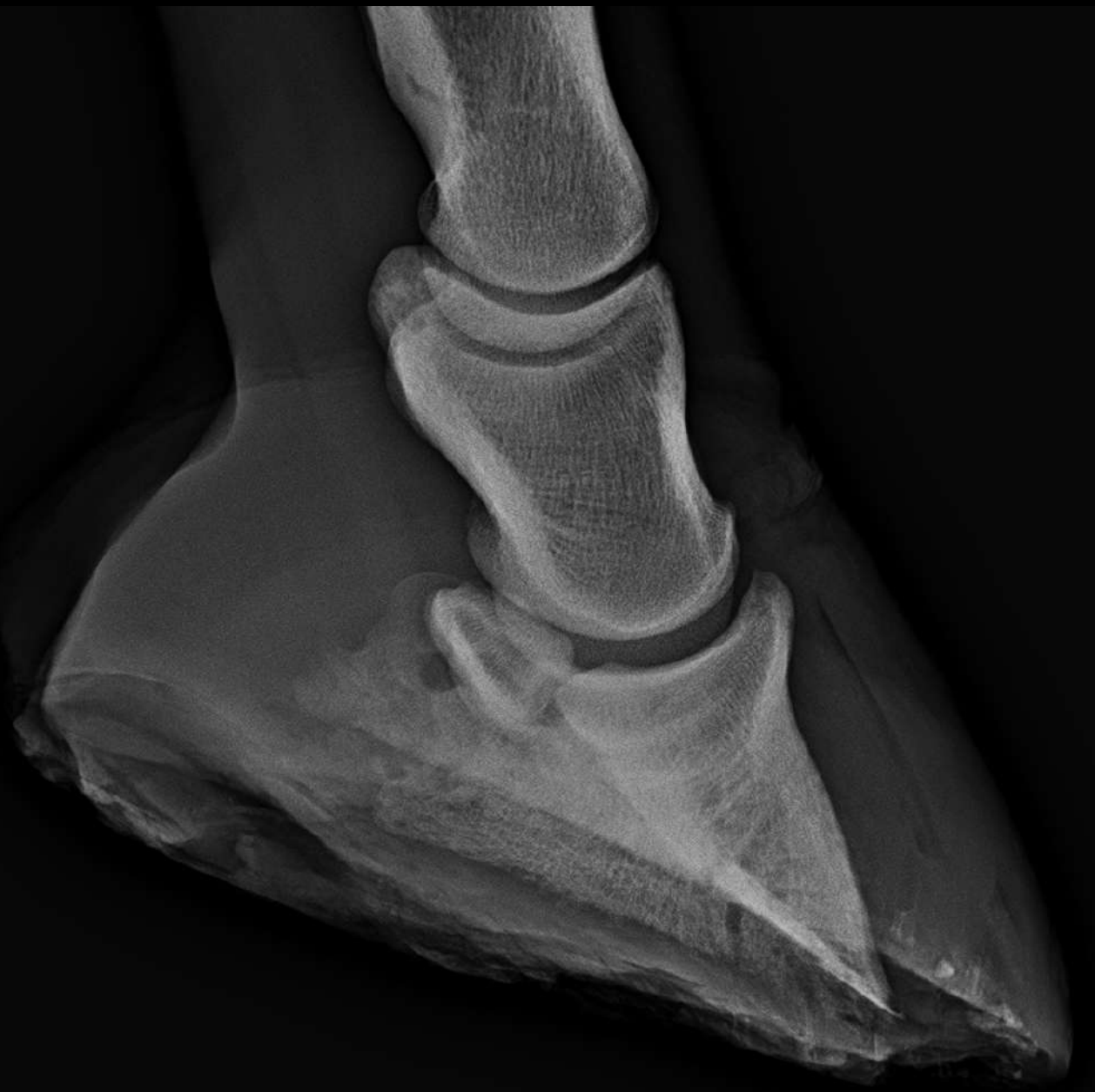Visualisation des lésions vasculaires

GESTION DES FOURBURES: ACTUALITÉS, NOUVEAUTÉS?

DIAGNOSTIC

IMAGERIE: VEINOGRAPHIE

AQPS 5 ans 15 jours post op



GESTION DES FOURBURES: ACTUALITÉS, NOUVEAUTÉS?

GESTION

FROID



Utilisation en prévention et en phase aigüe

 **Equine Veterinary Journal** 

Analytical Clinical Study

Prophylactic digital cryotherapy is associated with decreased incidence of laminitis in horses diagnosed with colitis

A. Kullmann, S. J. Holcombe , S. D. Hurcombe, H. A. Roessner, J. G. Hauptman, R. J. Geor, J. Belknap

First published: 08 August 2013 | <https://doi.org/10.1111/evj.12156> | Citations: 55

 **Equine Veterinary Journal** 

 Free Access

Equine laminitis model: Cryotherapy reduces the severity of lesions evaluated seven days after induction with oligofructose

A. W. Van Eps, C. C. Pollitt

First published: 05 January 2010 | <https://doi.org/10.2746/042516409X434116> | Citations: 55

[Review](#) > [Vet J.](#) 2023 Jul 26;300-302:106016. doi: 10.1016/j.tvjl.2023.106016.

Online ahead of print.

Continuous digital hypothermia for prevention and treatment of equine acute laminitis: A practical review

Ronaldo Avella Lavado ¹, Jazlynn Lewis ², Julia B Montgomery ³

Affiliations + expand

PMID: 37507002 DOI: [10.1016/j.tvjl.2023.106016](https://doi.org/10.1016/j.tvjl.2023.106016)



GESTION DES FOURBURES: ACTUALITÉS, NOUVEAUTÉS?

GESTION

TRAITEMENT MEDICAMENTEUX

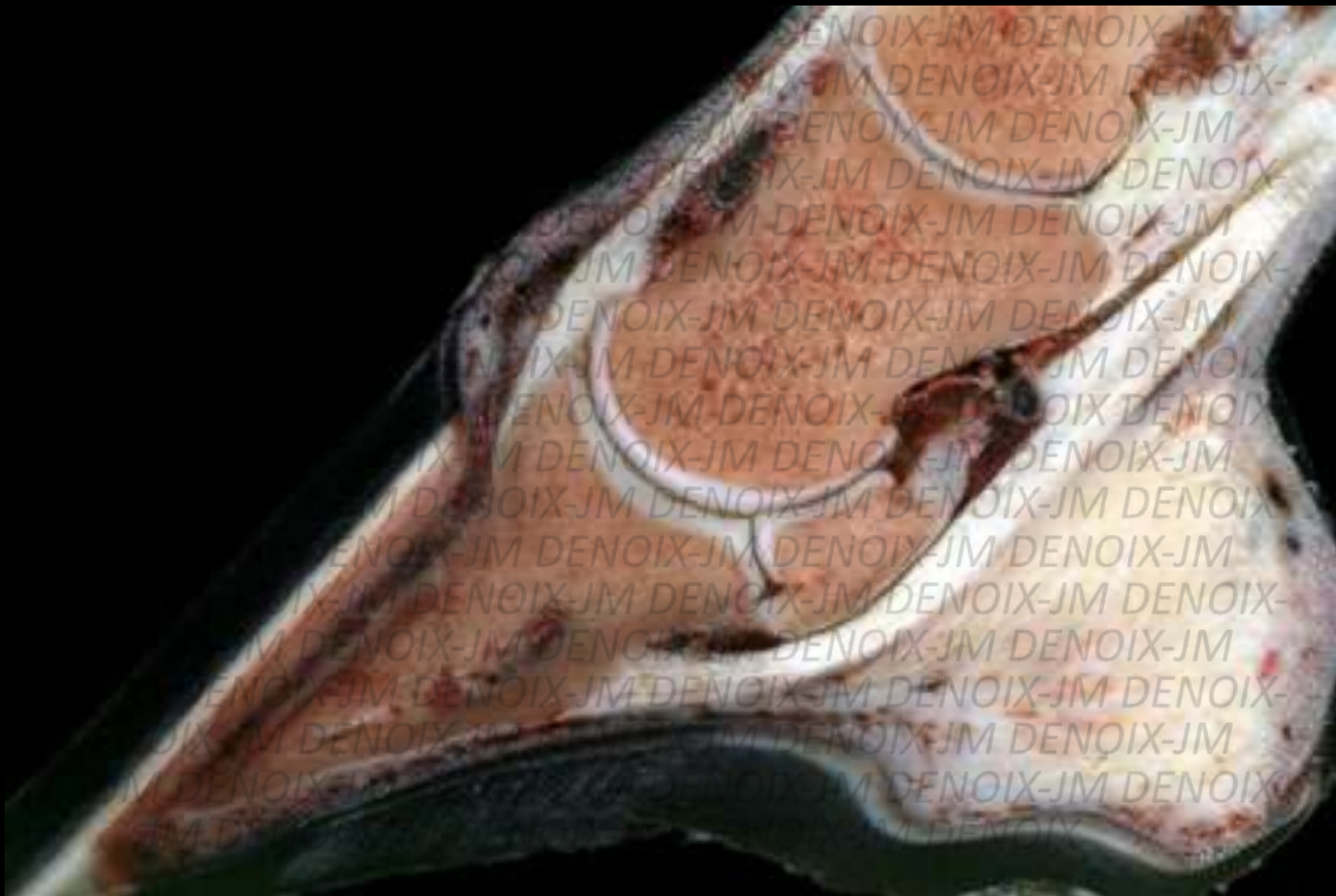
- AINS: phénylbutazone +++
- Vasodilatateurs: acépromazine
- Acide acétylsalicylique (anti-inflammatoire, antiagrégant)



GESTION DES FOURBURES: ACTUALITÉS, NOUVEAUTÉS?

GESTION

MARECHALERIE/PARAGE



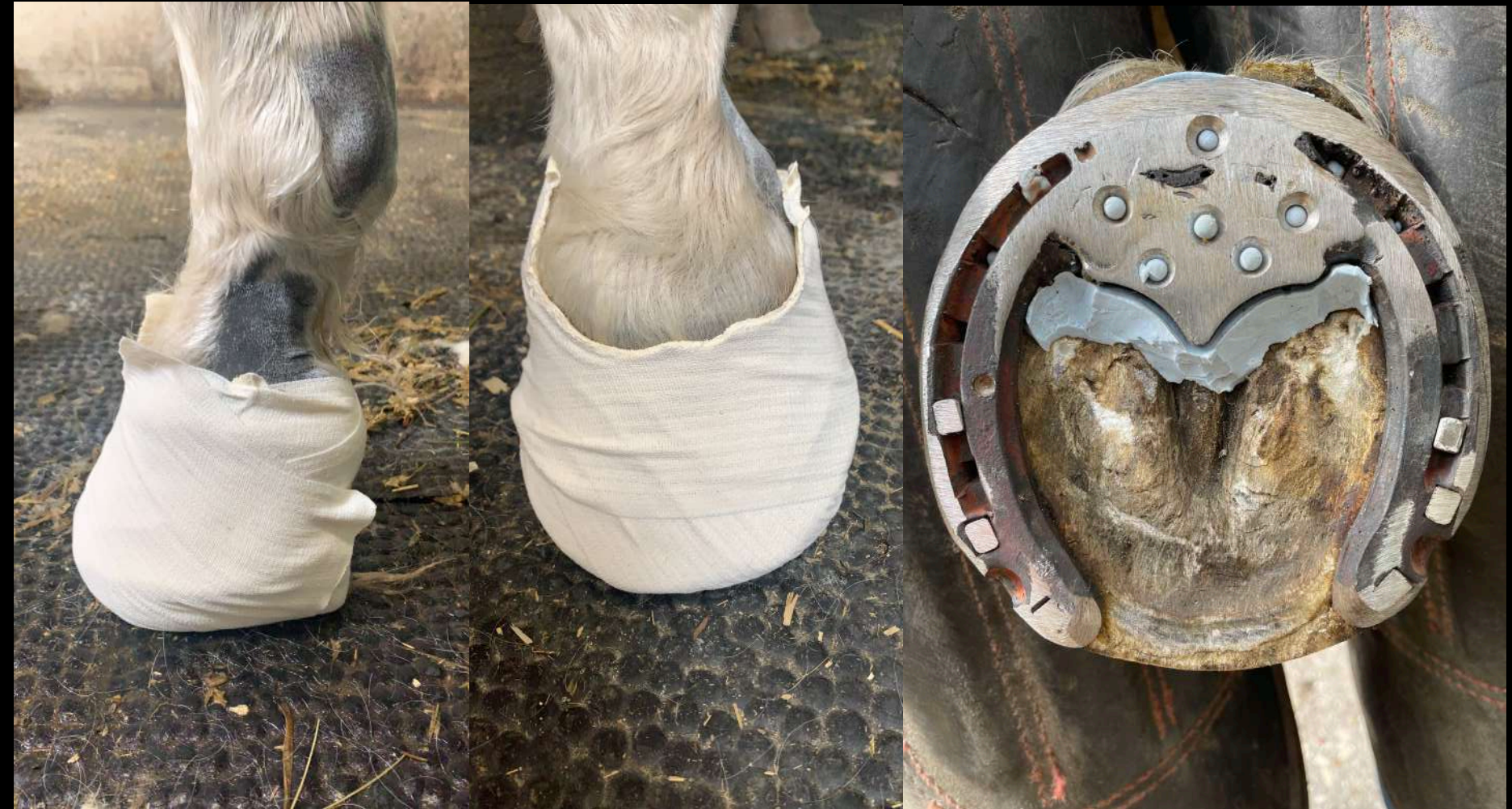LIMITER LE SUPPORT

SOUTIEN EN TALONS

GESTION DES FOURBURES: ACTUALITÉS, NOUVEAUTÉS?

GESTION

MARECHALERIE/PARAGE

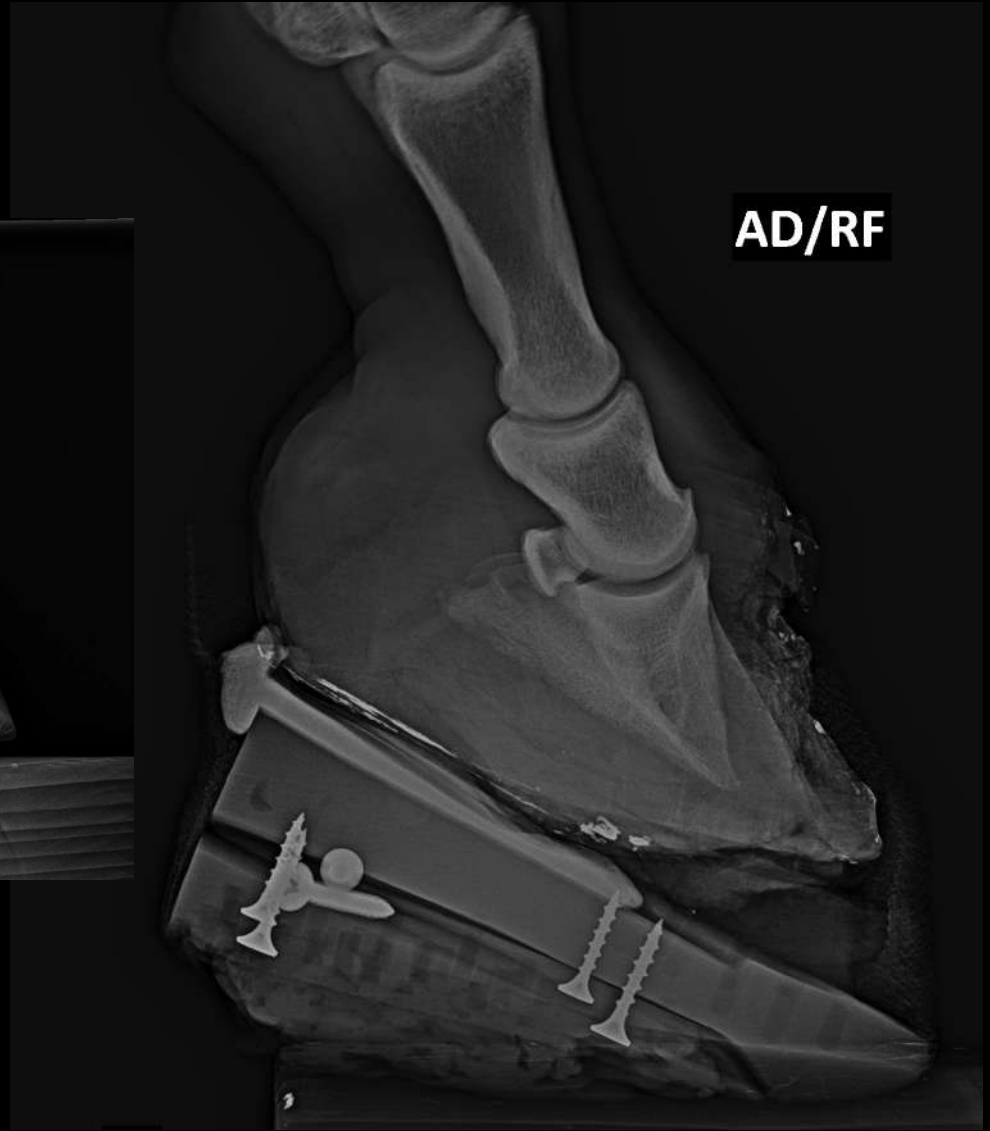
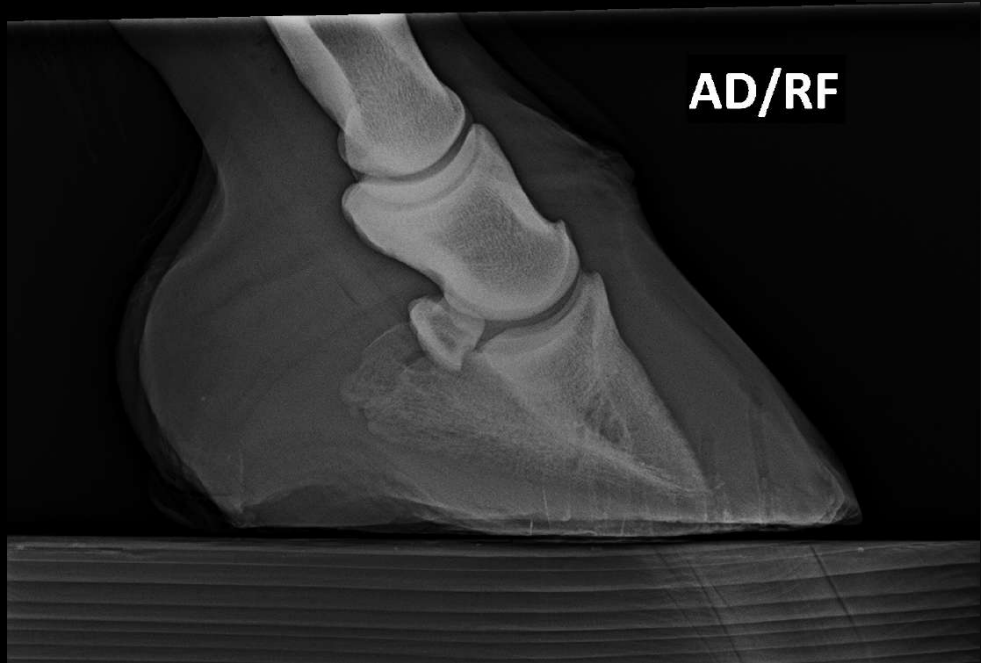

GESTION DES FOURBURES: ACTUALITÉS, NOUVEAUTÉS?

GESTION


MARECHALERIE/PARAGE

Techniques de « Dérotation »



GESTION DES FOURBURES: ACTUALITÉS, NOUVEAUTÉS?

GESTION CHIRURGIE



Risques de subluxation AIPD
Technique de sauvetage
Pronostic sportif défavorable

Ténotomie TFPD

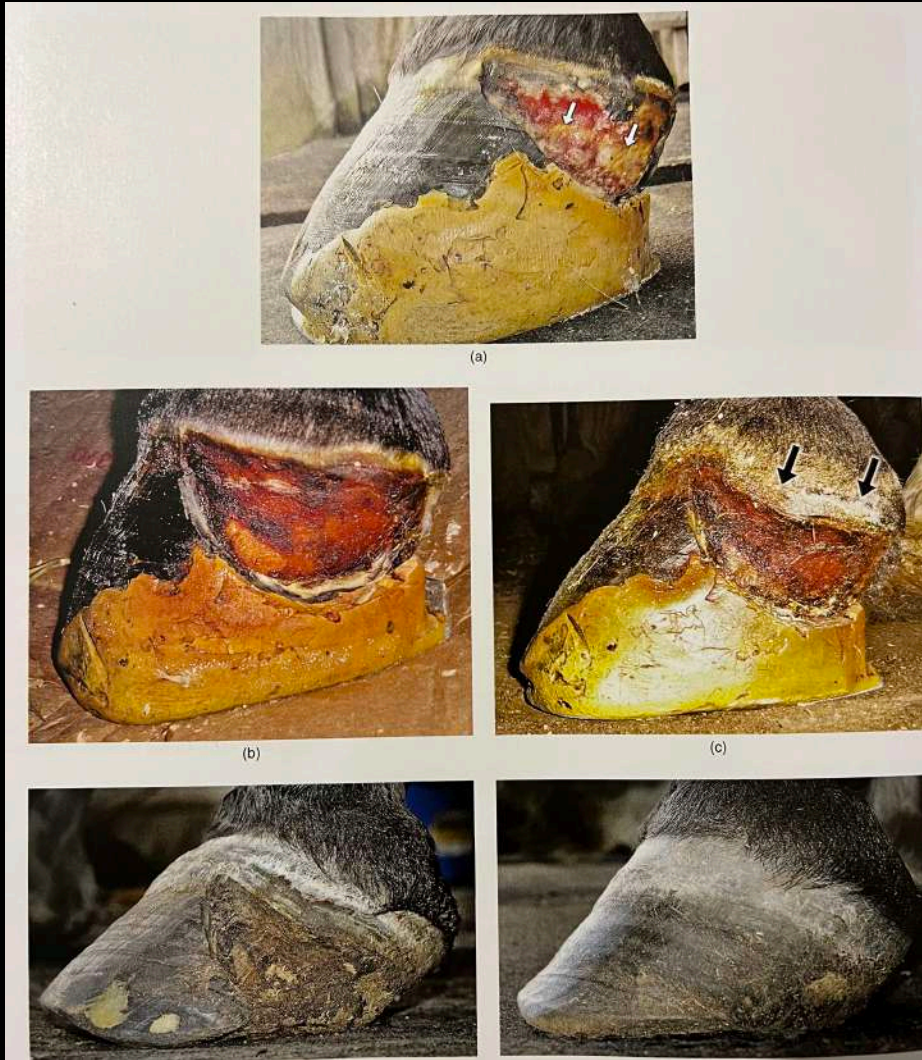
GESTION DES FOURBURES: ACTUALITÉS, NOUVEAUTÉS?

GESTION

CHIRURGIE

Ablation de paroi

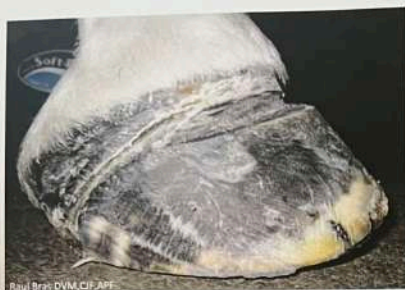Limiter les compressions vasculaires et dermiques



GESTION DES FOURBURES: ACTUALITÉS, NOUVEAUTÉS?

GESTION

PLATRE



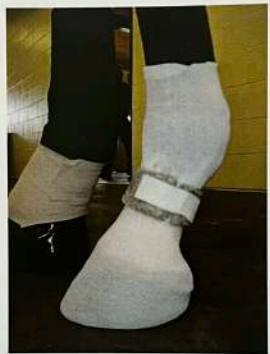(a)



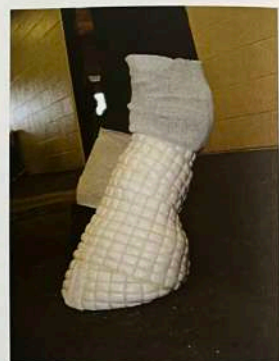(b)



(c)



(d)



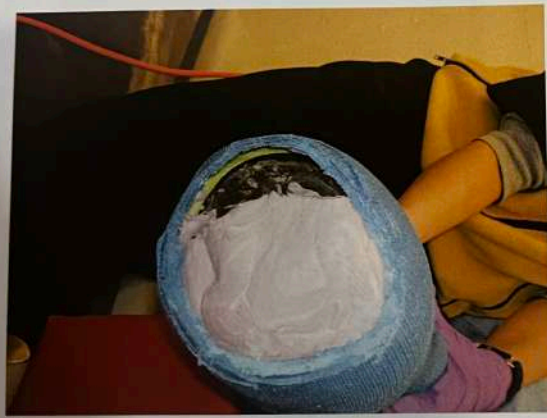(e)



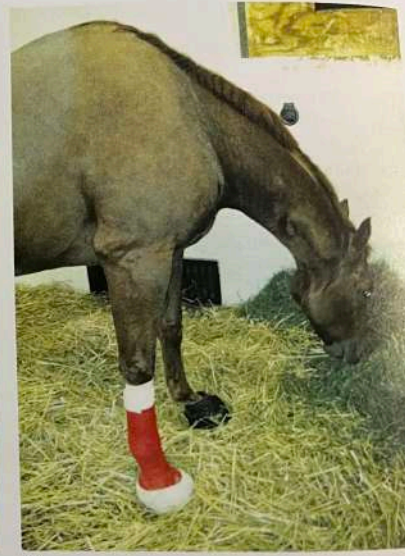
(f)



(g)



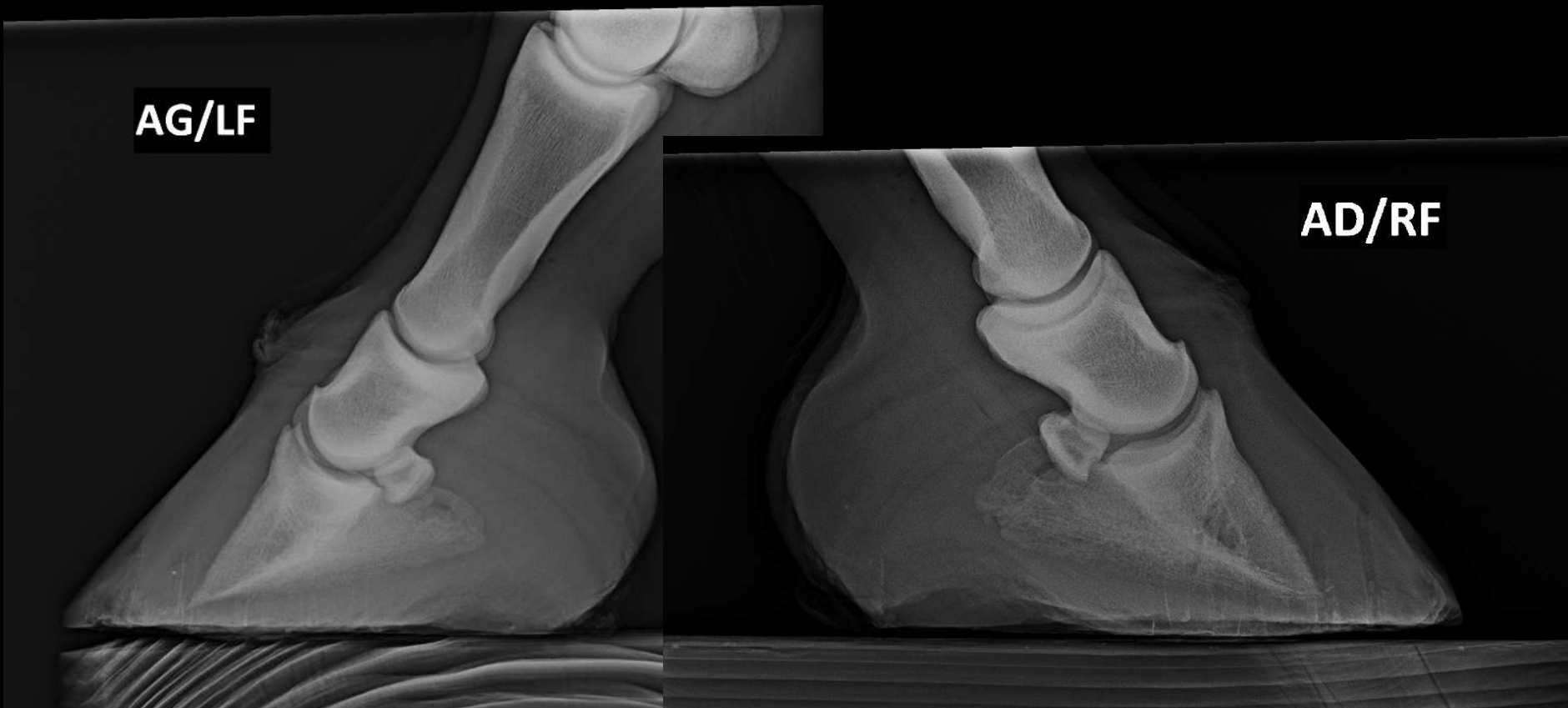(e)



(f)

GESTION DES FOURBURES: ACTUALITÉS, NOUVEAUTÉS?

CAS CLINIQUES



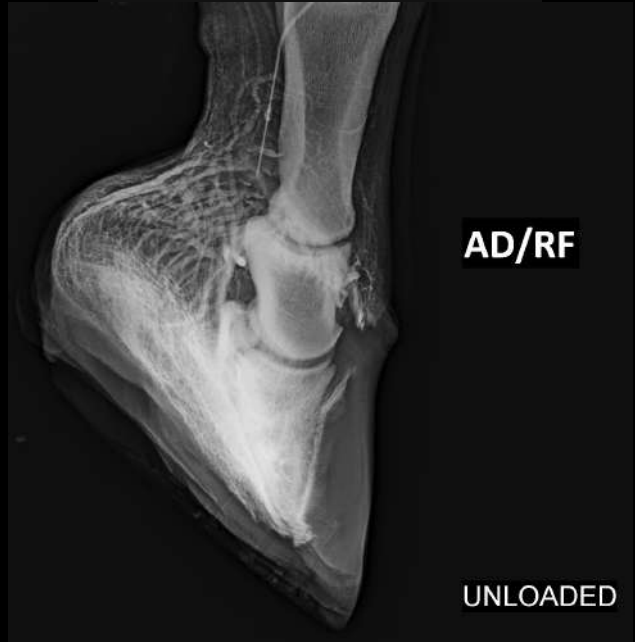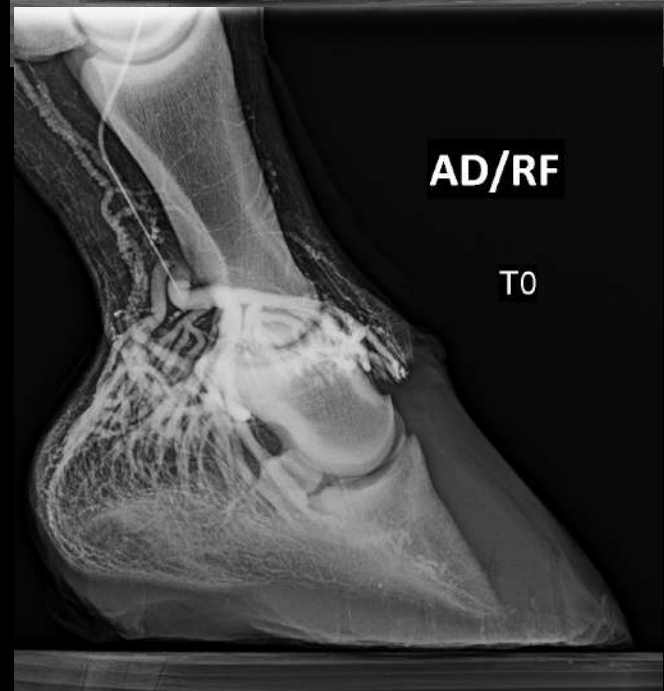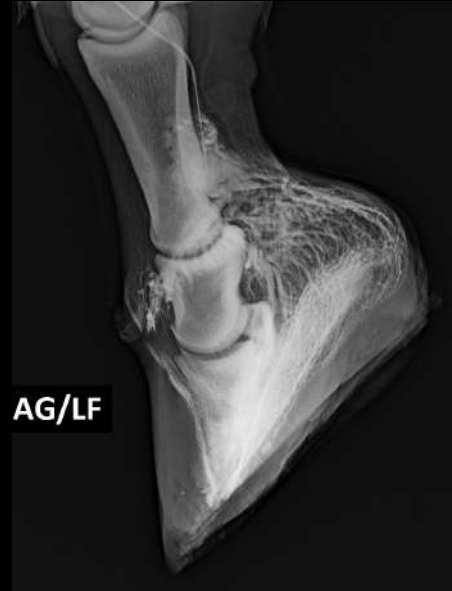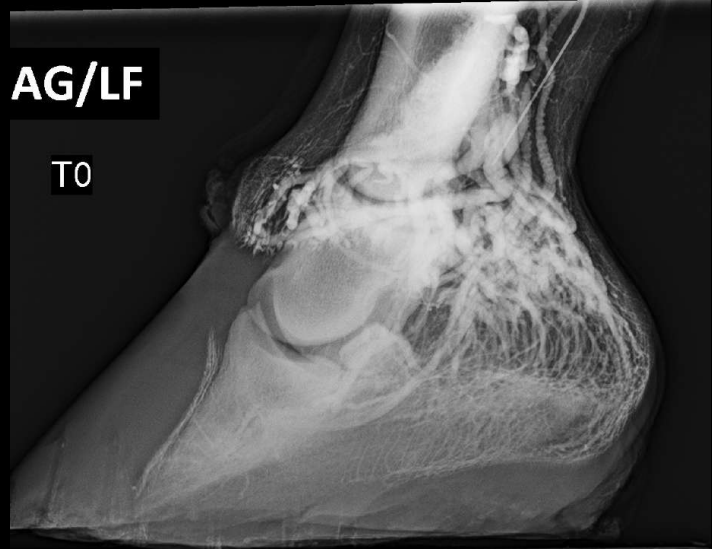Fourbure métabolique

Jument ONC 10 ans

GESTION DES FOURBURES: ACTUALITÉS, NOUVEAUTÉS?

CAS CLINIQUES

JUMENT ONC 10 ANS



GESTION DES FOURBURES: ACTUALITÉS, NOUVEAUTÉS?

CAS CLINIQUES

JUMENT ONC 10 ANS


Dérotation réalisée afin de réduire l'angle palmaire à 0°

Elevation de l'angle palmaire entre 25 et 30°

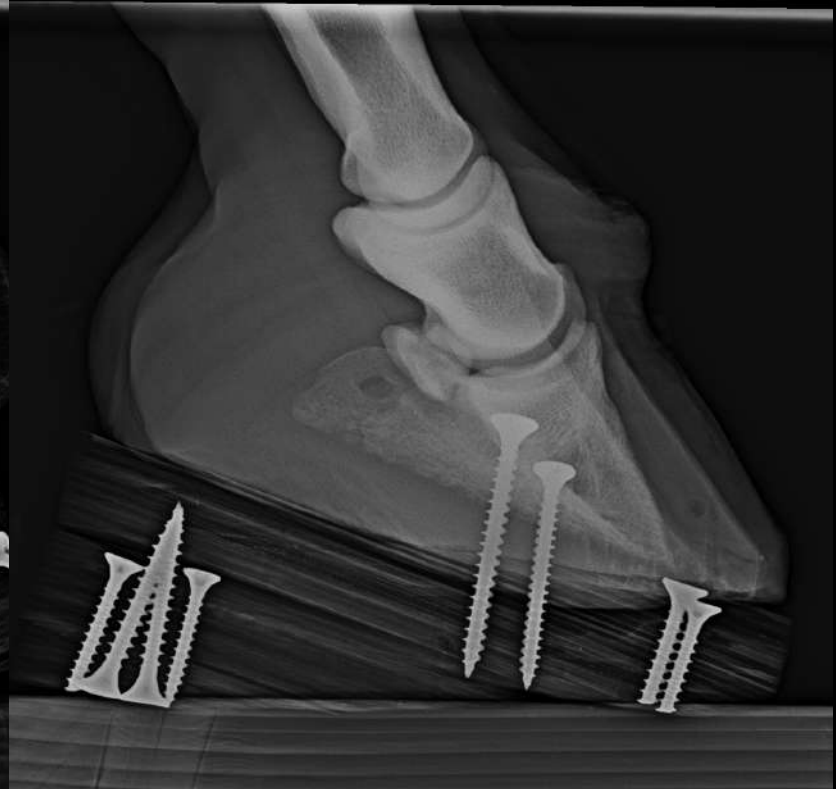Avulsion de paroi partielle pour évacuer les abcès en couronne.

Equipalazone 1g PO BID

AG/LF



POST

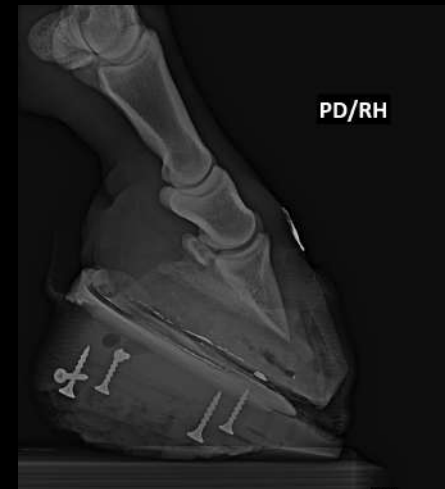
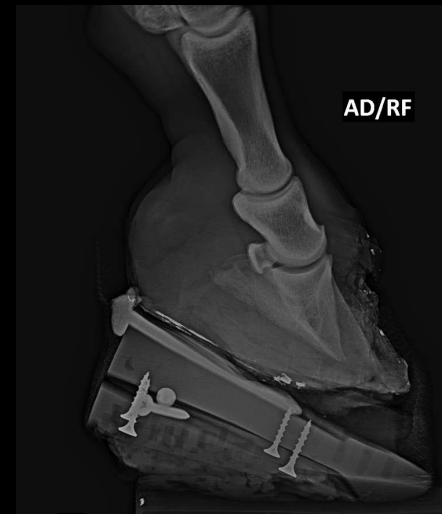
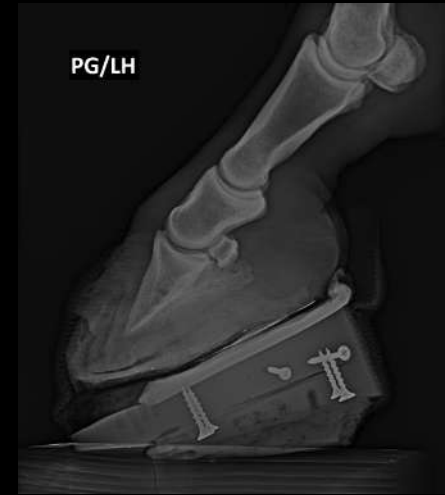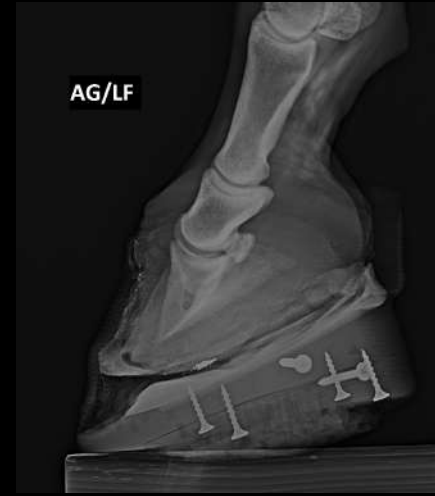JUMENT ONC 10 ANS

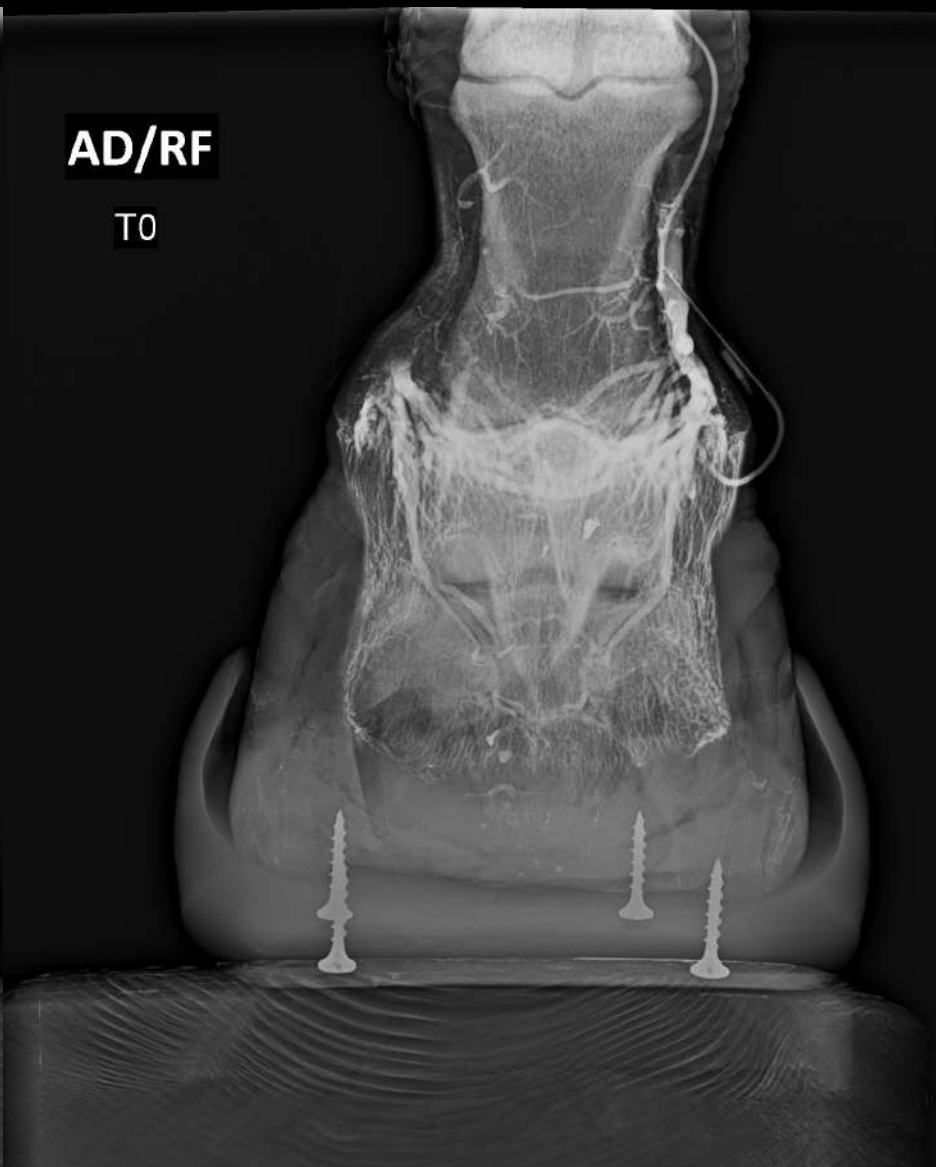
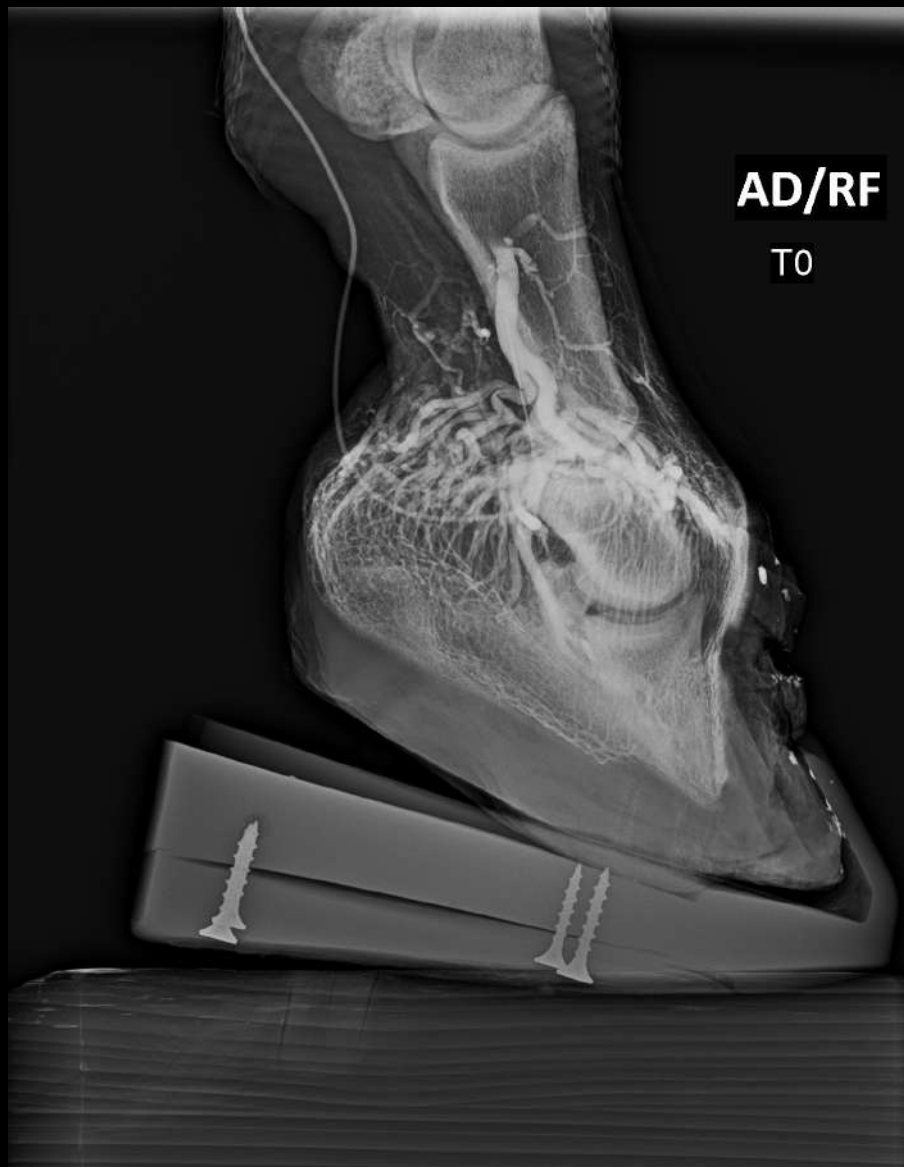
JUMENT ONC 10 ANS

Contrôle à 2 mois

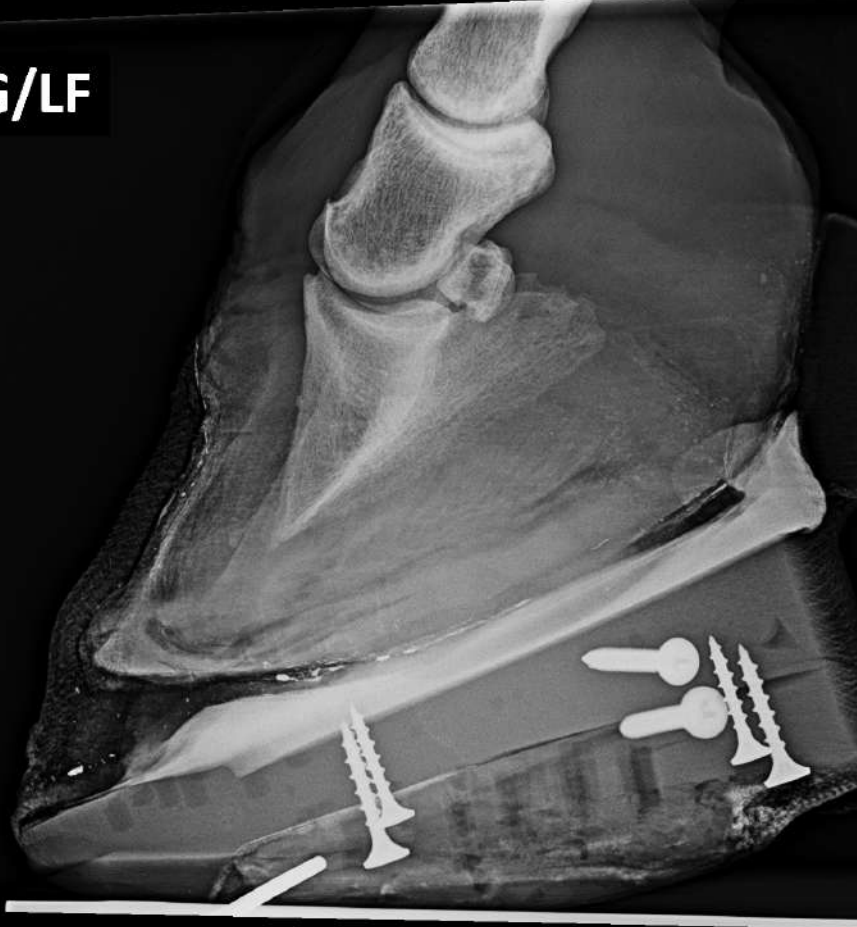


Pousse de la sole +++

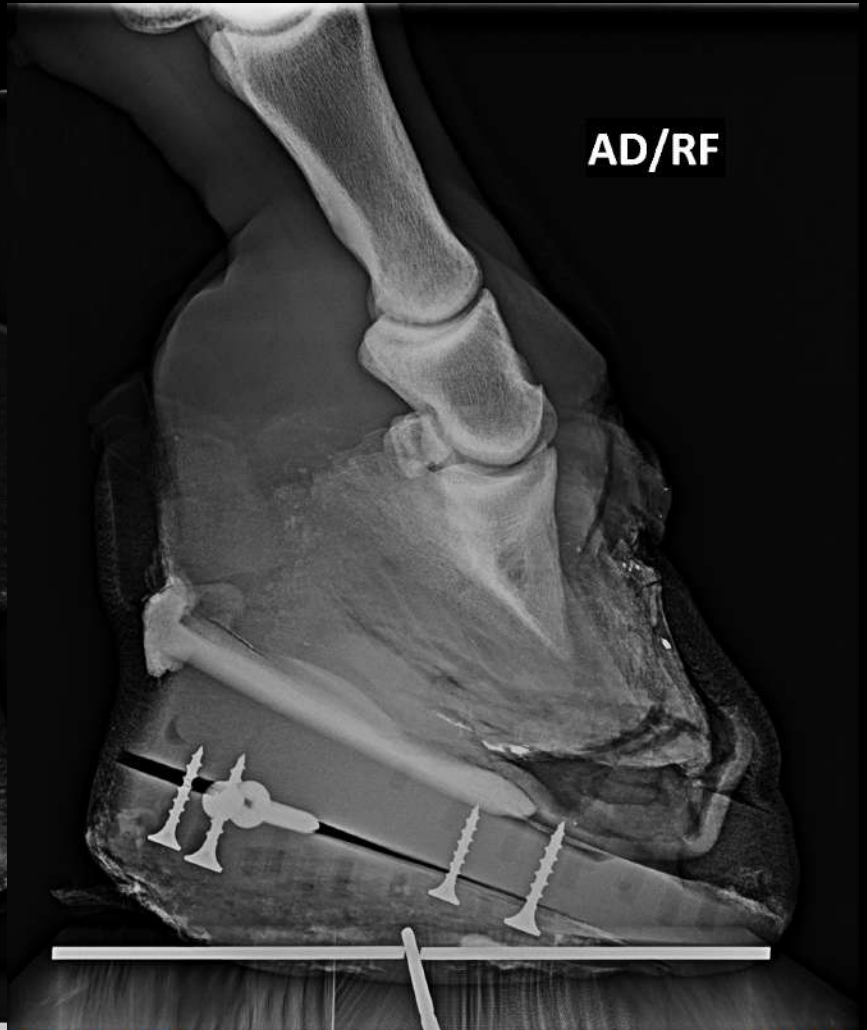

Contrôle à 4 mois

AG/LF



AD/RF



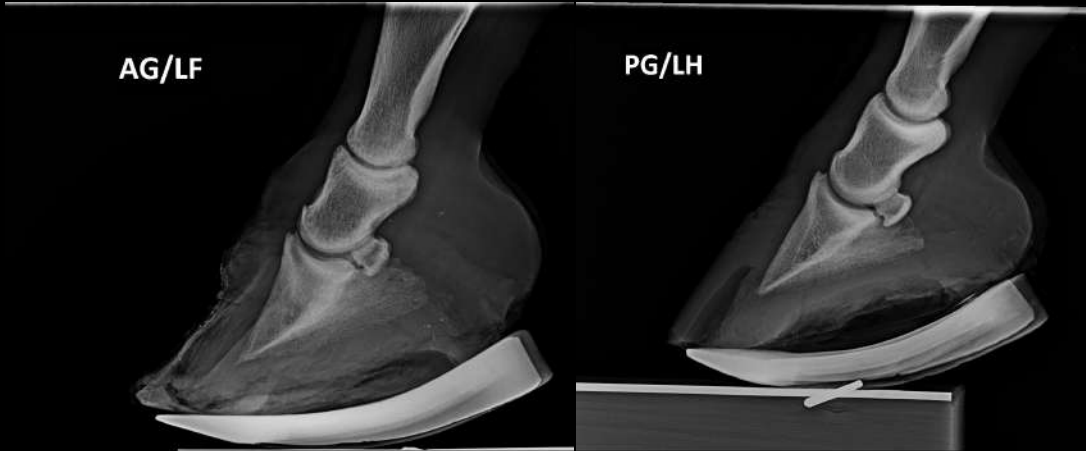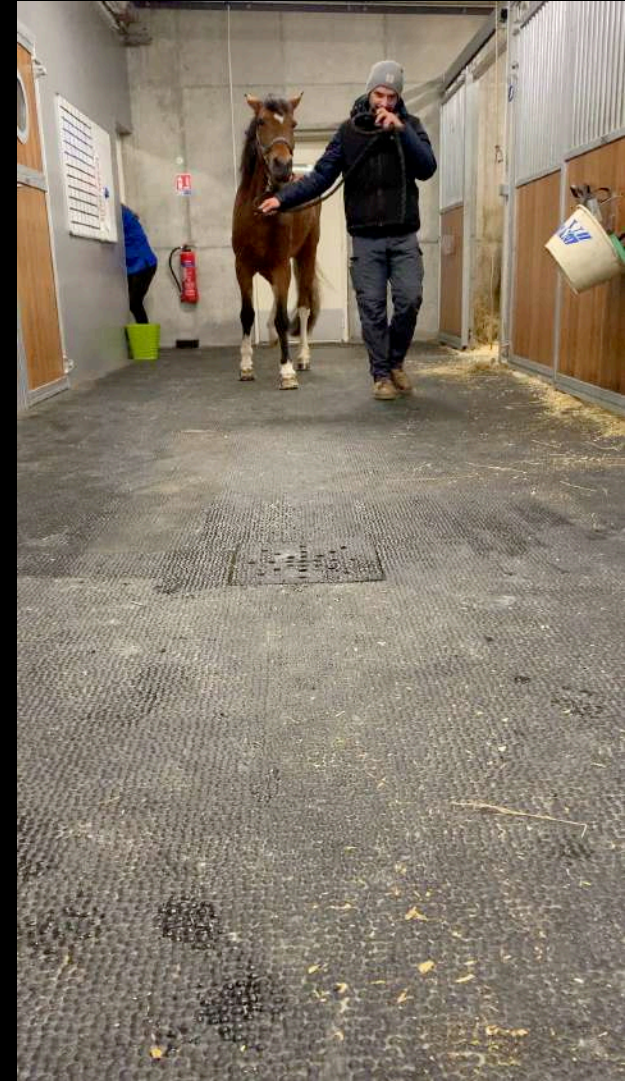Pousse de la sole +++et abcès +++

JUMENT ONC 10 ANS

Vidéo 4 mois après sa prise en charge, avant mise en place des rockers



JUMENT ONC 10 ANS

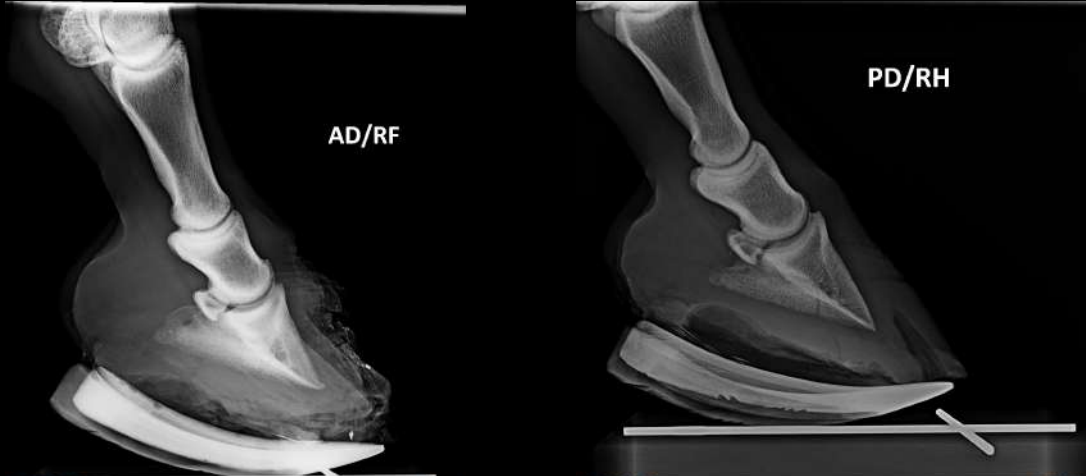


CHEVROT-SAEZ
BAMBOU DE LA VILLATE

11/25/2019
PIED profi

CHEVROT-SAEZ
BAMBOU DE LA VILLATE

11/25/2019
PIED profi



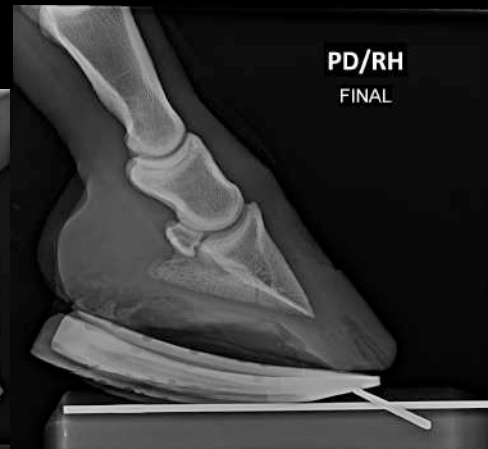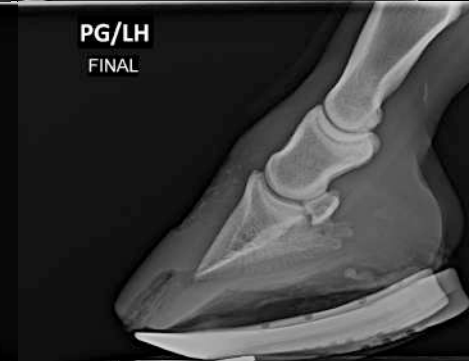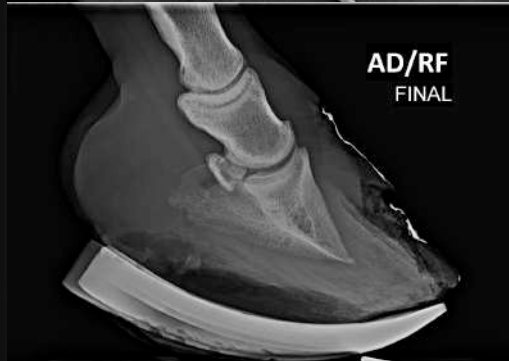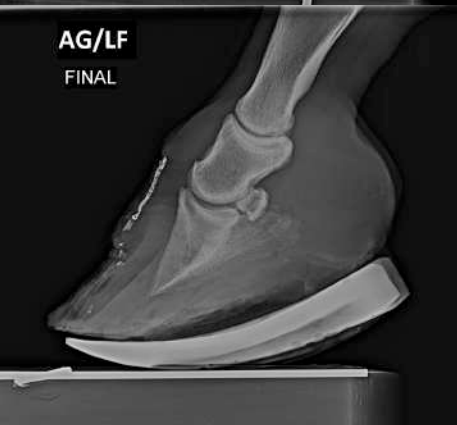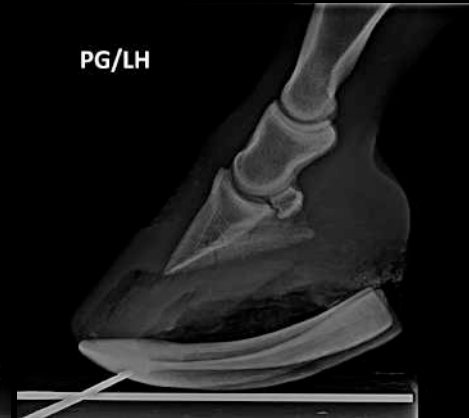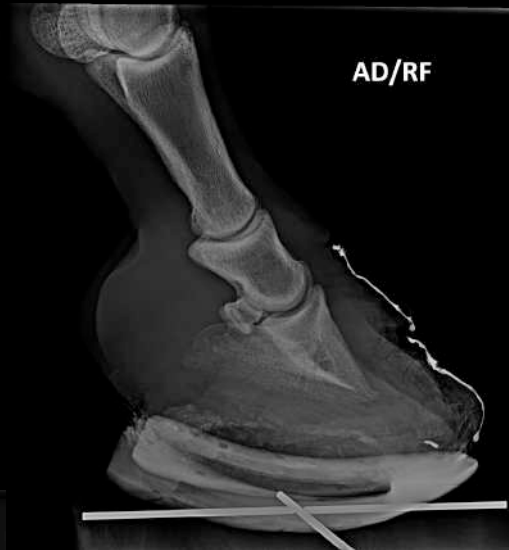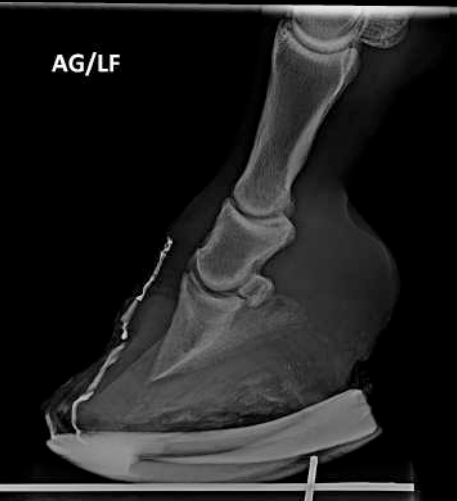CHEVROT-SAEZ
BAMBOU DE LA VILLATE

11/25/2019
PIED profi

CHEVROT-SAEZ
BAMBOU DE LA VILLATE

11/25/2019
PIED profi

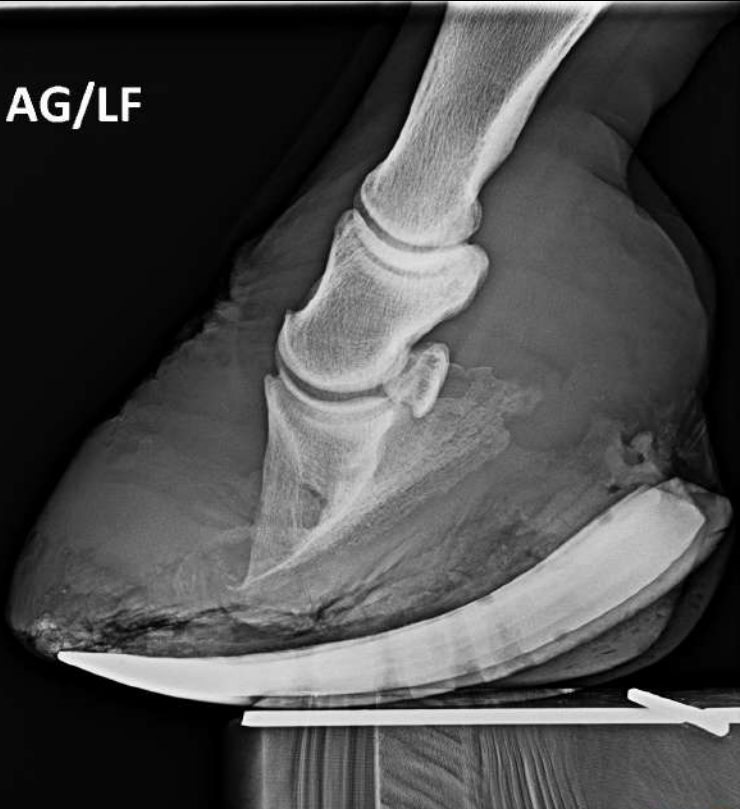
Contrôle et Ferrure à 5,5 mois



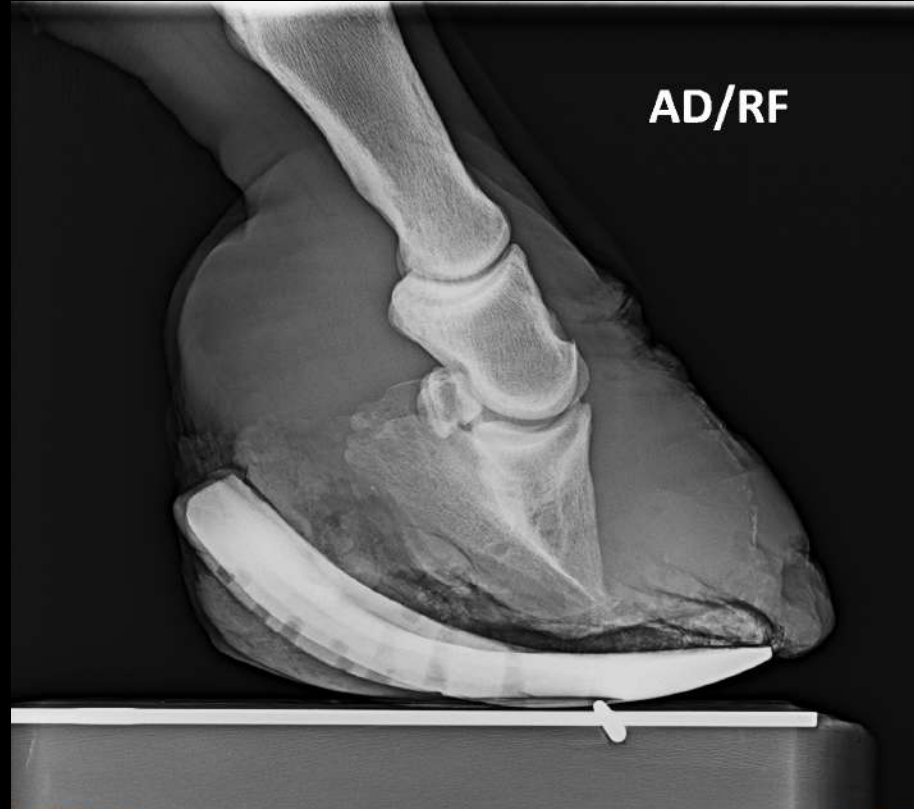JUMENT ONC 10 ANS

EUTHANASIE APRES 1 AN DE GESTION

AG/LF

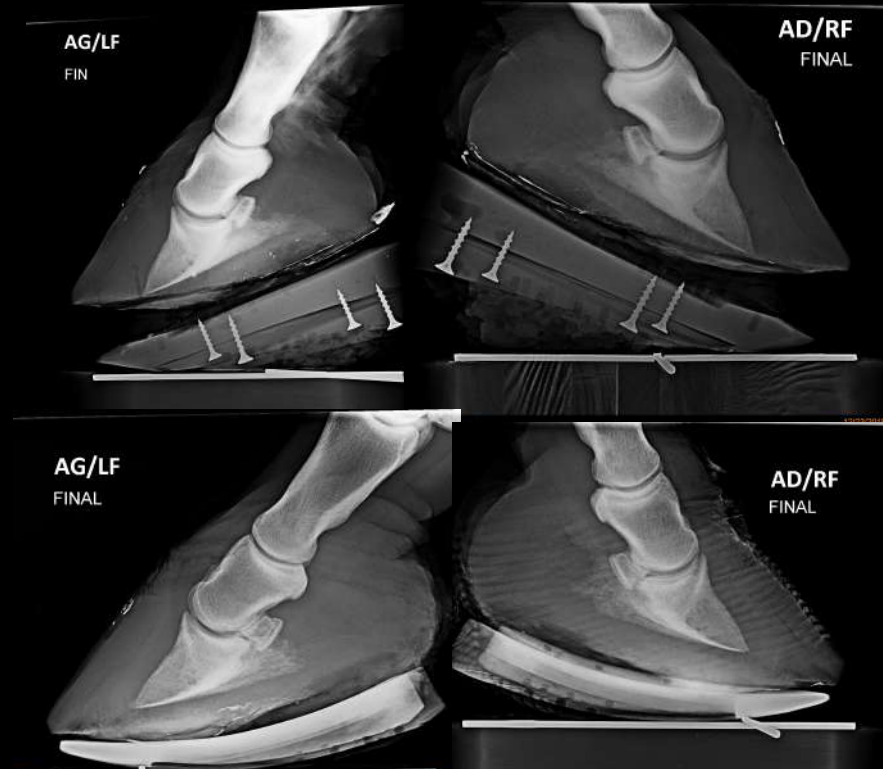

AD/RF



4200 euros TTC

MERENS HONGRE DE 13 ANS: FOURBURE METABOLIQUE

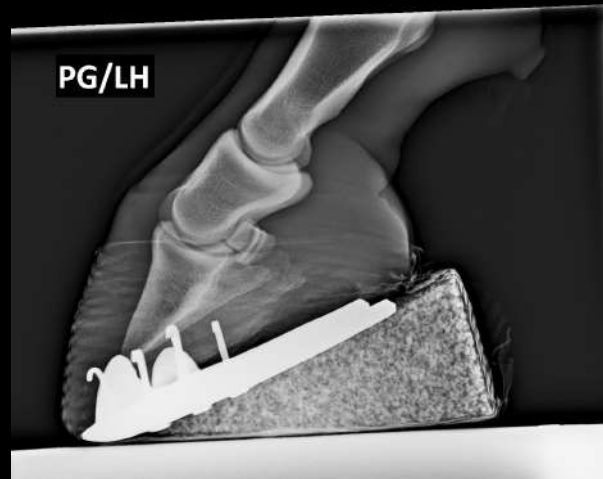
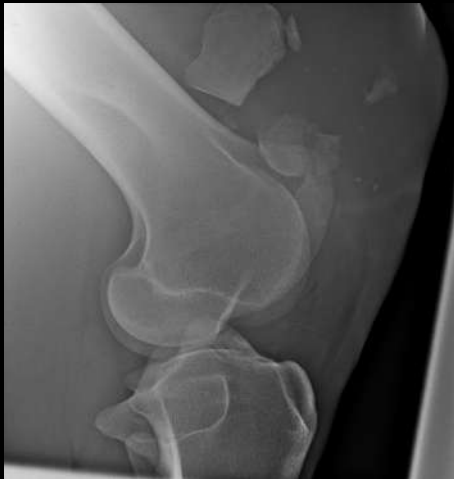
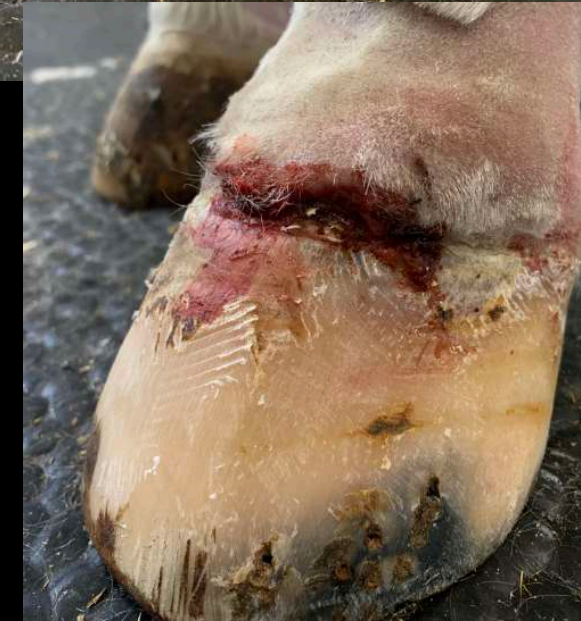
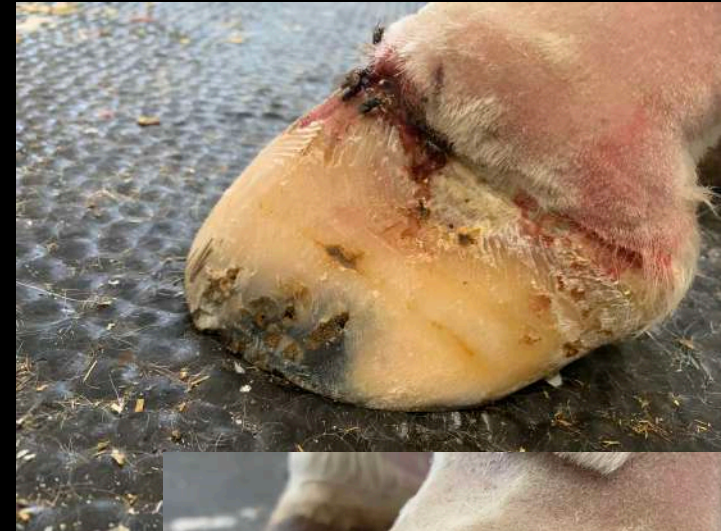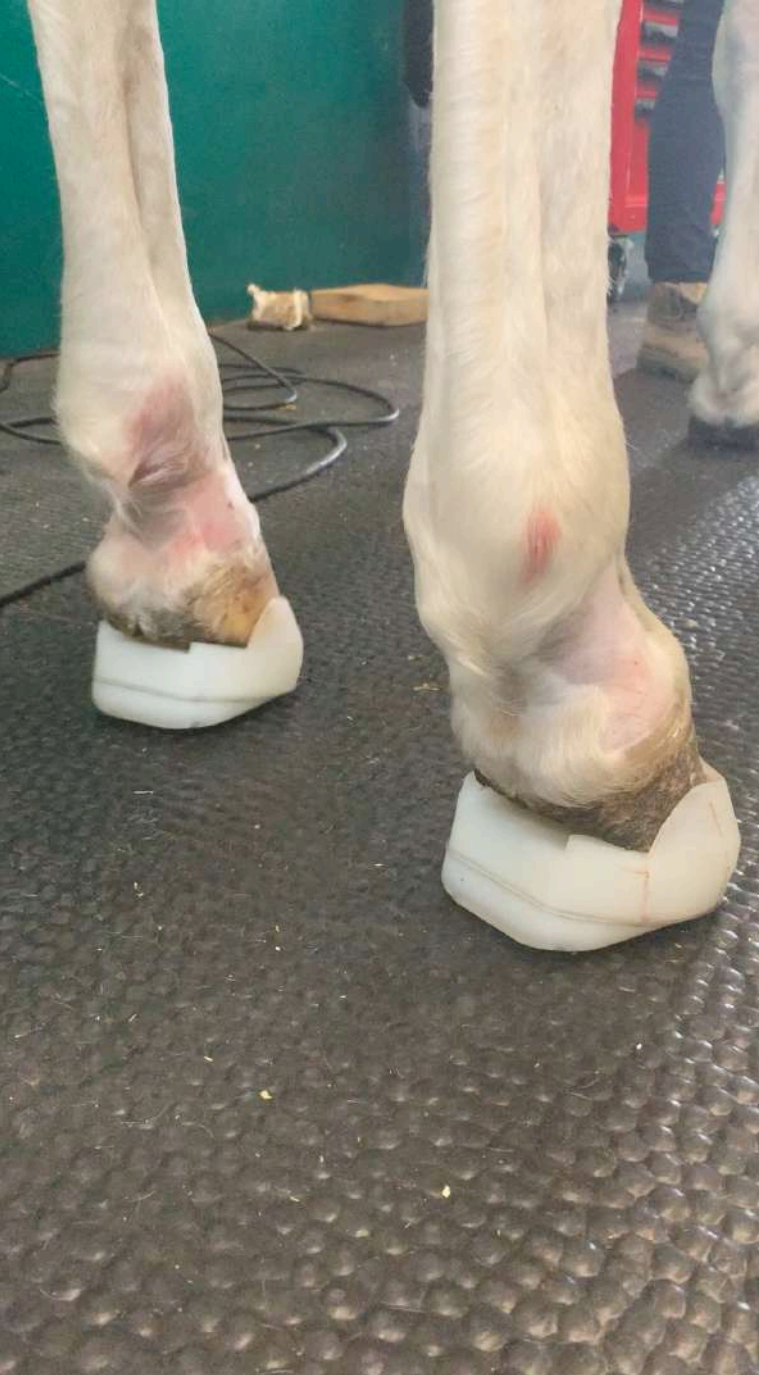EUTHANASIE APRES 5 MOIS DE GESTION
ET COMPLICATIONS D'AVULSION DE PAROI

8000 EUROS TTC

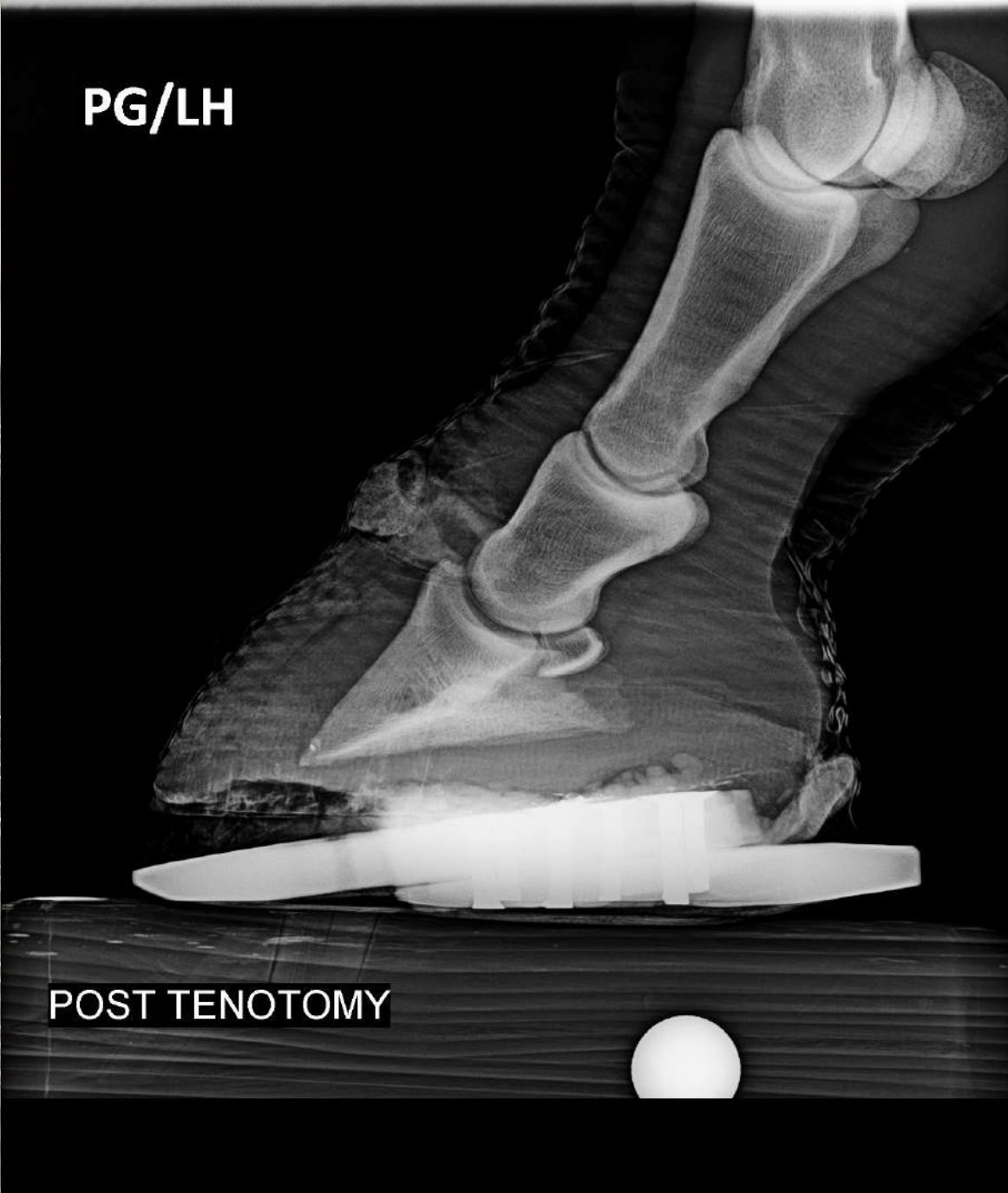
Poney ONC male 14 ans

- Fracture patella droite
- Chirurgie: rupture appareil patellaire au réveil
- Fourbure post gauche 2 mois plus tard





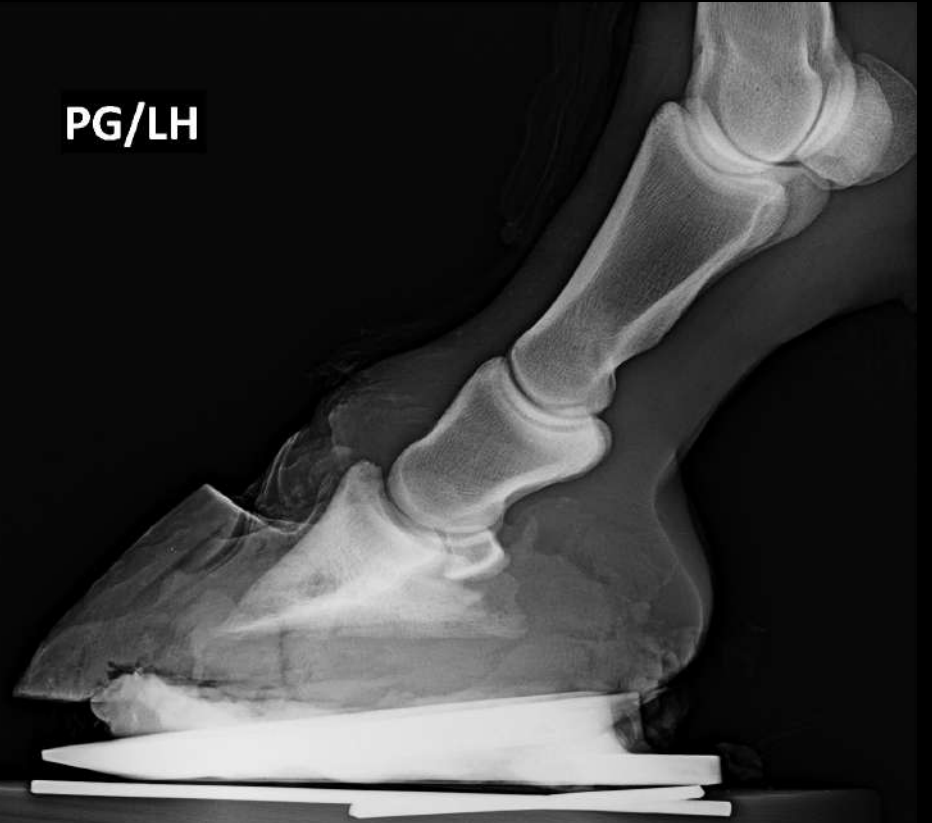PG/LH



POST TENOTOMY

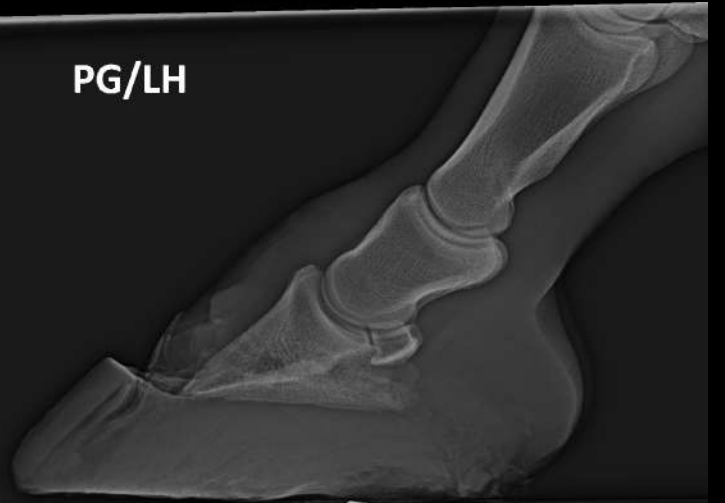

PG/LH

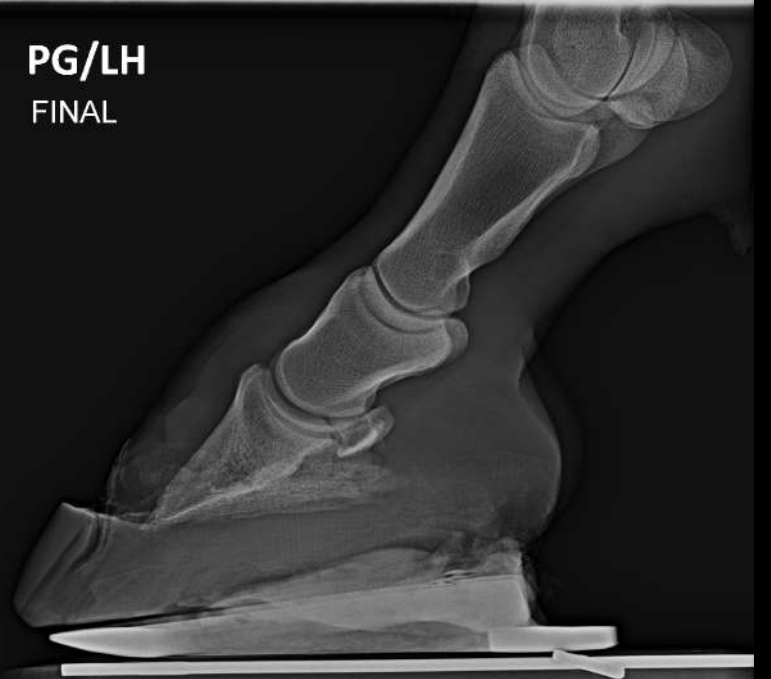



PG/LH

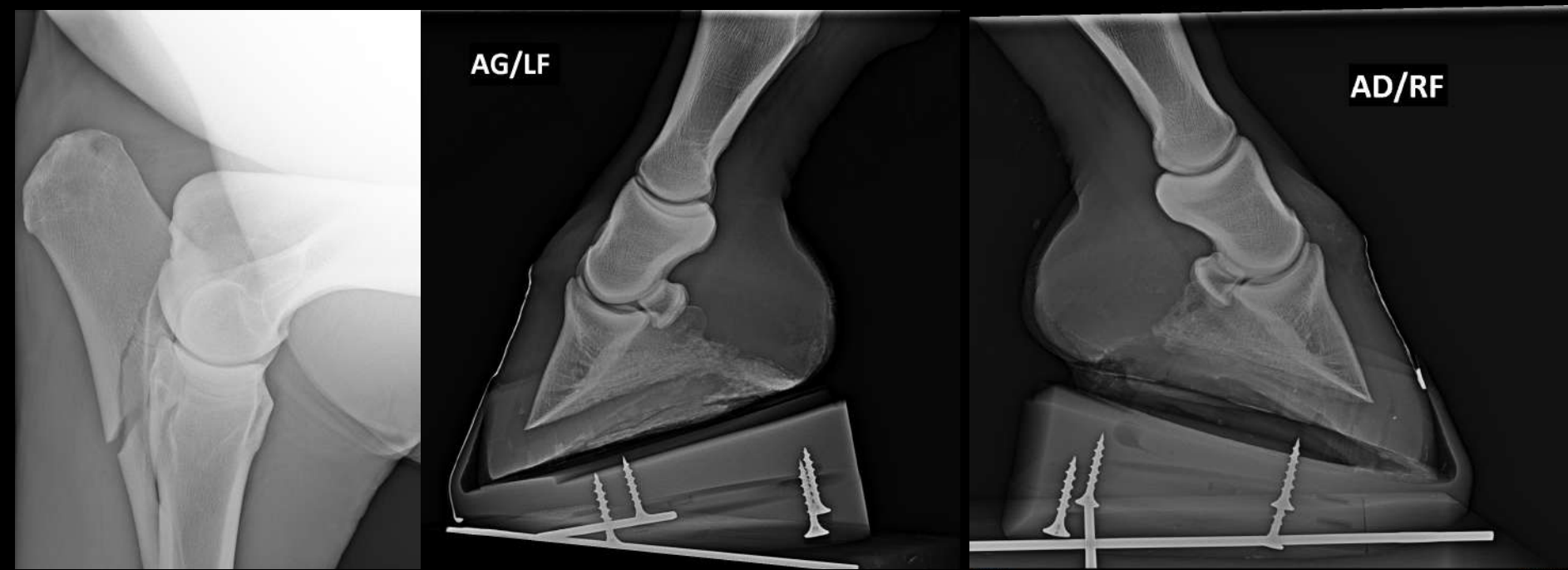


PG/LH
FINAL

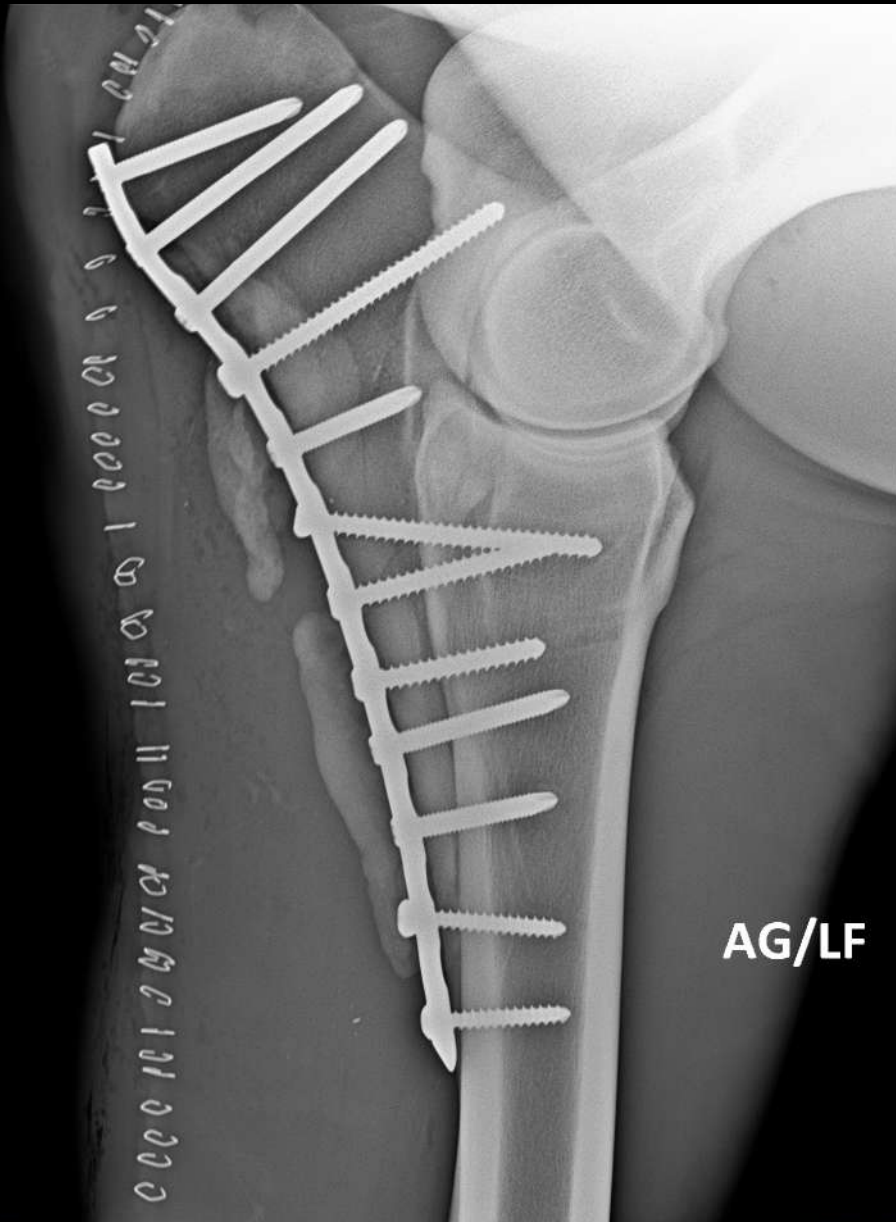

Ponette OC 17 ans

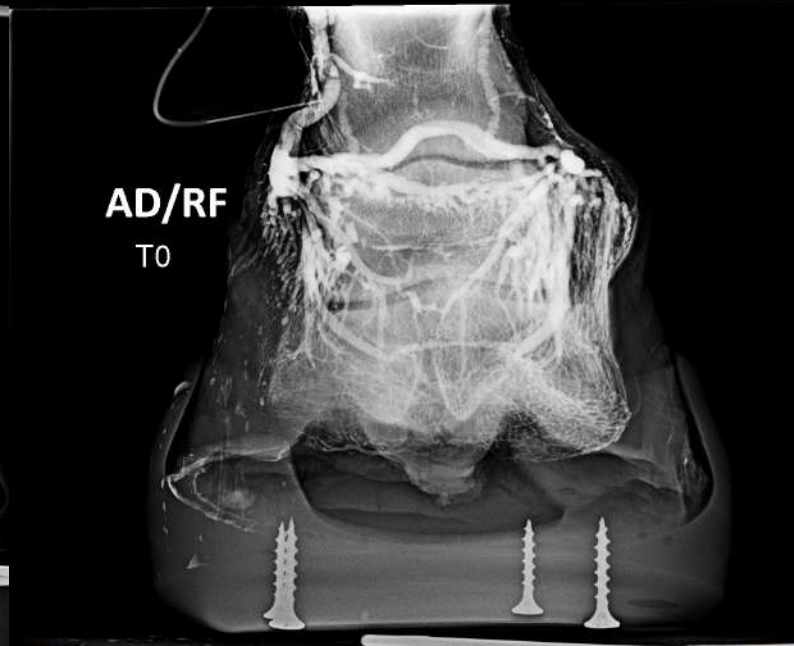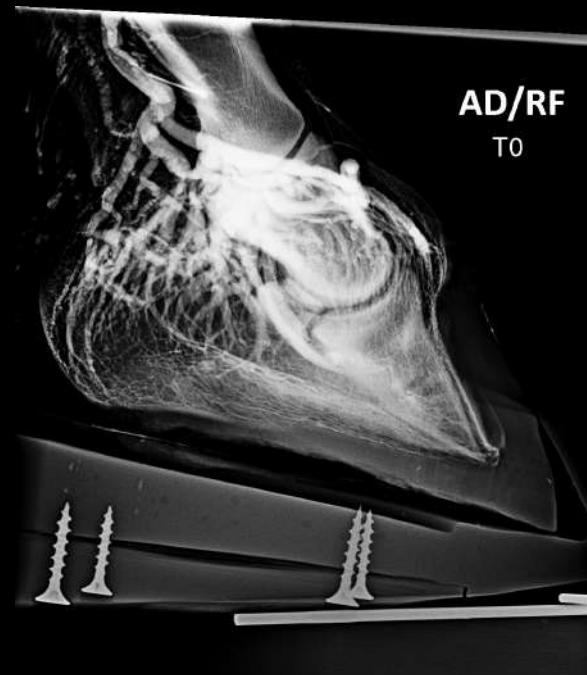
- Fracture olécrâne gauche
- Mise en place d'Ultimate en prévention de fourbure



Ponette OC 17 ans



Ponette OC 17 ans

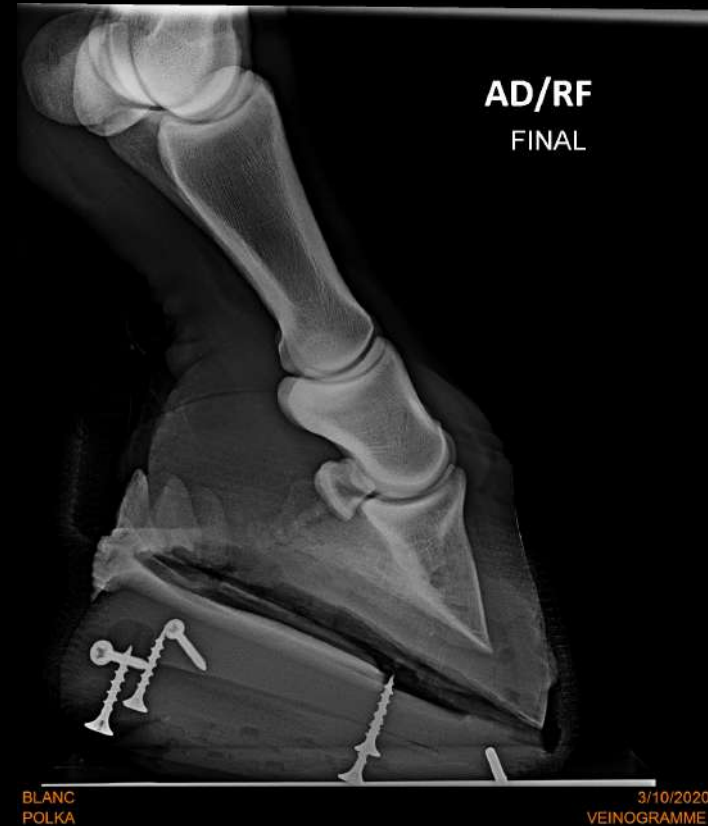

15 JOURS POST OPÉRATOIRES

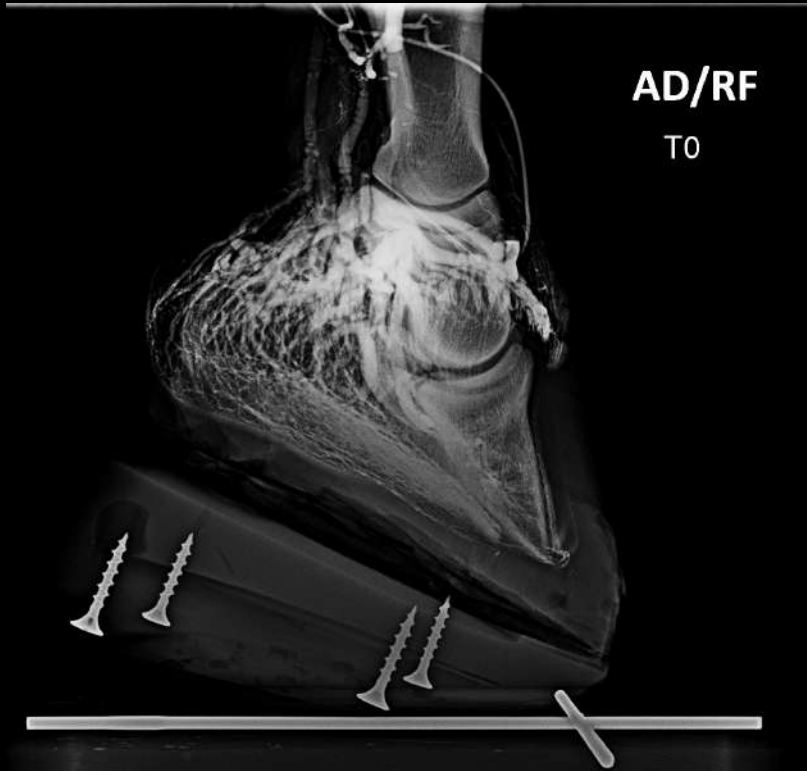
Ponette OC 17 ans

Veinogramme 15 j postop

- Déplacement de la phalange distale au delà de l'artère circonflexe
- Amélioration de la vascularisation au soutien
- Mise en place d'Ultimates avec un angle palmaire entre 25 et 30°
- Contrôle par veinogramme 5 jours plus tard



Ponette OC 17 ans

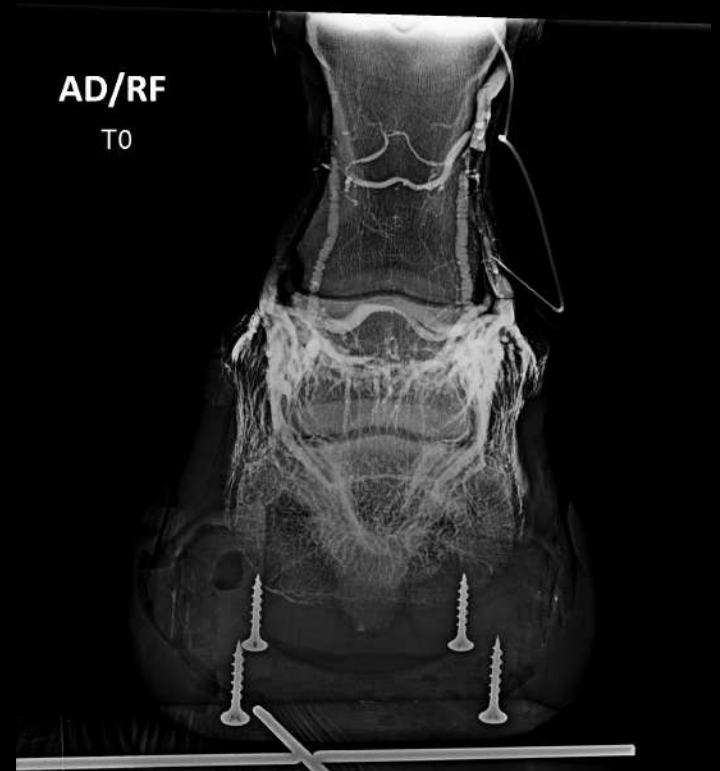


AD/RF

T0

BLANC
POLKA

3/16/2020
VEINOGRAMME



AD/RF

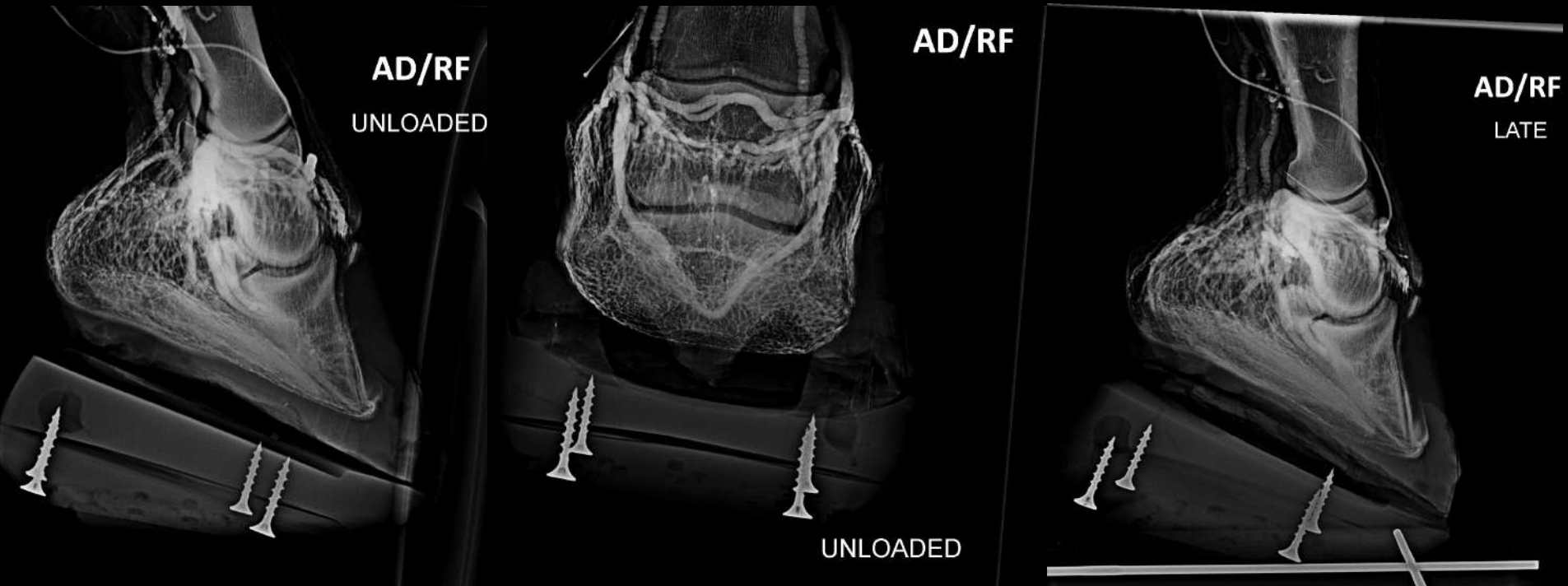
T0

BLANC
POLKA

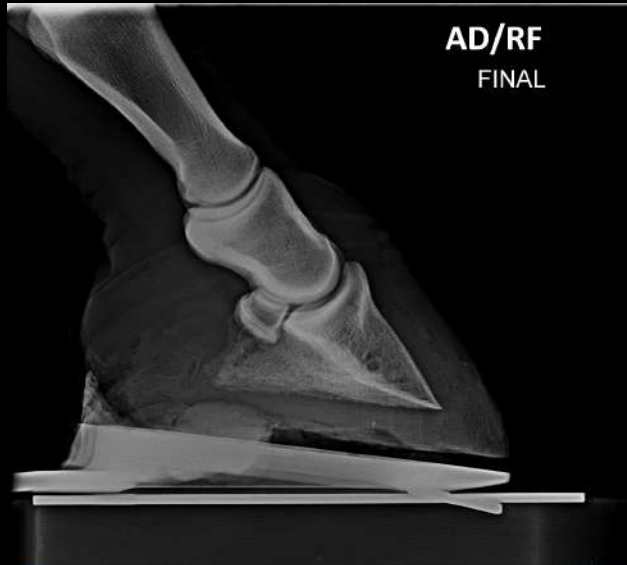
3/16/2020
VEINOGRAMME

Veinogramme contrôle J + 20

Stabilisation du confort cliniquement



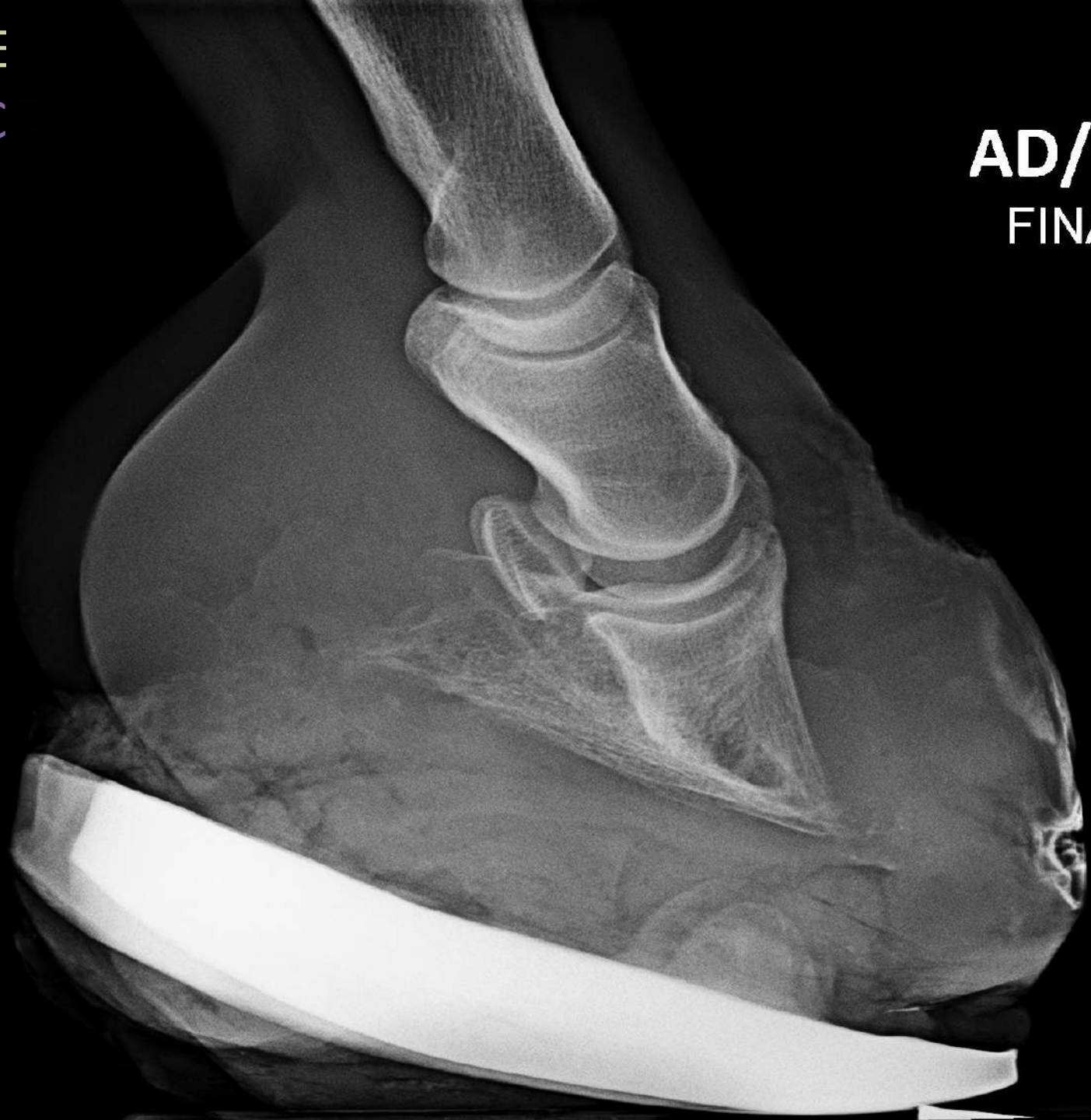Dégradation de l'atteinte vasculaire: ténotomie



Evolution catastrophique: fourbure pied AD+AG!!!
Euthanasie après 18000 euros de frais

GE
C

AD/RF
FINAL 2



ce

Copyrighted Material

Equine Laminitis

James K. Belknap
Editor

Raymond J. Geor
Associate Editor



Copyrighted Material

WILEY Blackwell

Equine Laminitis, James K. Belknap

Merci pour votre attention

